Aus der Chirurg. Universitäts-Klinik Freiburg im Breisgau.
(Direktor: Professor Dr. E. Rehn)

Die Störung der Leberfunktion bei Pleuraempyemen und ihre Beziehung zur Therapie und Prognose.

Inaugural-Dissertation
zur Erlangung der Doktorwürde
einer
Hohen Medizinischen Fakultät
der
Albert-Ludwigs-Universität zu Freiburg im Breisgau

vorgelegt von

Barend J. du Plessis M.B. Ch.B. (Kapstadt)

aus

Hanover, Kapland, Südafrikanische Union.

1935

Buchdruckerei Hellmuth Fürderer, vorm. Karl Henn, Freiburg im Breisgau

Dekan: Prof. Dr. Kapfhammer
Referent: Prof. Dr. E. Rehn

R. UNIV.
BIBLIOTHEEK
LEIDEN

Gedruckt mit Genehmigung der medizinischen Fakulität
der Universität Freiburg i. Br.

Meiner lieben Mutter
und dem Andenken meines lieben Vaters
in Dankbarkeit gewidmet.

Inhaltsverzeichnis.

Einleitung.

1. Vorbemerkungen.
2. Die Bedeutung der Leber.
3. Prüfung der Leberfunktion.

Hauptteil.

1. a) Aetiologie unserer 48 Fälle.
   b) Lokalisation und Ausdehnung.
2. Pathologische Physiologie des Pleuraraumes und Symptome des Empyems.
3. Empyem und Leberfunktion. (Tabelle 1)
4. Komplikationen. (Tabelle 2)
5. Behandlung des Pleuraempyems.
6. Bemerkungen zur Narkose und Anaesthesie.

Einleitung.

1. Vorbemerkungen.

Jedem Chirurgen ist bekannt, dass zahlreiche Empyemfälle, welche in die Kliniken eingeliefert werden, sich in einem hoch gefährdeten Zustand befinden. Die organische Gefährdung bezieht sich aber nicht nur auf die Verringerung der Atemoberfläche durch Verdichtung und Kompression von Lungengewebe, durch Verdrängungserscheinungen und durch die mechanische Behinderung des Atemvorganges selbst, auch sind es nicht nur Kreislaufstörungen durch Herzverdrängung oder Abknickung der grossen Venenstämme, welche sich unheilvoll auswirken können, sondern wir wissen heute, dass neben diesen mechanischen Faktoren auch Allgemeinwirkungen der örtlichen Erkrankung vorliegen können. Es handelt sich um Schädigung der Organfunktionen, welche mit dem Stoffwechsel in Beziehung stehen, insbesondere der Leber, und zwar ist diese der Wirkung von Bakterientoxinen oder giftigen Eiweisszerfallprodukten zuzuschreiben.

Bei dem Studium dieser toxischen Allgemeinstörungen welche sich durch die Veränderungen des CO_2 – Bindevermögens (=toxische Hypokapnie) und Störung der Leberfunktion nachweisen lassen, hat sich noch eine weitere Form der Hypokapnie ergeben, welche von E. Rehn als eine respiratorische (siehe auch Seite 51) aufgefasst worden ist. Sie entsteht infolge mangelhaften Gasaustausches und ist somit prognostisch wieder anders zu werten als die toxischen Hypokapnien.

Nach alledem sind die sekundären Störungen bei Pleuraempyem sehr mannigfaltiger Natur, was begreiflicherweise von nachhaltigem Einfluss auf die Behandlung sein muss.

Die folgende Untersuchung bezieht sich nicht nur auf eine spezielle Betrachtung von 48 verschiedenen Empyemfällen, welche

in den letzten Jahren in die Freiburger Klinik eingeliefert und behandelt worden sind, sondern es besteht die Sonderaufgabe, zu untersuchen, in welchem Masse Allgemeinerscheinungen, die lokale Erkrankung begleitet haben, d. h. in welchem Masse Funktionsstörungen der Leber und Änderungen des Säurebasenhaushaltes in Erscheinung traten und wieweit sich diese im Laboratoriumsversuch feststellbaren Veränderungen auf den Verlauf der Krankheit auswirkten. Das Ergebnis dieser Untersuchung liess erhoffen, sichere Anhaltspunkte zu finden, welche von unseren Empyemfällen besonders gefährdet erscheinen, so dass der praktische Chirurg in der Lage ist, sein therapeutisches Vorgehen ganz danach einzustellen.

Bevor auf das Material unserer Fälle eingegangen wird, sei zunächst das Wichtigste unserer Kenntnisse über die Bedeutung der Leberfunktionsproben auf dem Gebiet der Chirurgie, — das sind Fragen, welche mit der Operationsgefährdung, mit der erhöhten Schockbereitschaft und mit einer Überempfindlichkeit gegen Narkosebelastung aufs engste zusammenhängen, — zusammengestellt.

2. Die Bedeutung der Leber.

Zahlreiche, grundlegende Untersuchungen haben gezeigt, dass weder normales noch krankhaftes Stoffwechselgeschehen ohne Beteiligung der Leber möglich ist, dass die Leber vielmehr das wichtigste Regulationszentrum des Stoffwechsels darstellt.

Es ist deshalb für jeden modern eingestellten Chirurgen, der sich mit einer anatomischen, lokalen Diagnose der chirurgischen Erkrankung nicht zufrieden gibt, erstes Erfordernis, sein Augenmerk auf die Funktionen der Leber zu richten. Die klinische Erfahrung der letzten Jahre hat gezeigt, dass dem Chirurgen dann mancher Misserfolg erspart bleibt und sein chirurgisches Handeln an Sicherheit gewinnt.

Unter den zahlreichen Aufgaben der Leber können wir zunächst eine entgiftende Wirkung feststellen, die sich vornehmlich auf Produkte der Darmfäulnis und von aussen dem Körper zugeführter Toxine bezieht. Die Leber ist massgebend an der Beseitigung intermediärer pathologischer Stoffwechselprodukte beteiligt, eine Funktion, deren Störungen nach Unter-

suchungen von Achelis und E. Schneider sich ungünstig auf die Prognose des chirurgischen Eingriffes auswirken. Eine zentrale Stellung nimmt die Leber auch im Kohlehydratstoffwechsel ein. Im normalen Organismus werden in der Leber unter der Einwirkung des Insulins die vom Darmtraktus hergeleiteten Kohlehydrate in die wirksame Form des Leberglykogens umgebaut. Nur so wird dem Körper das Brennmaterial zur Verfügung gestellt, das er zum oxydativen Abbau z. B. der niederen Fettsäuren braucht.

Auch andere im Organismus entstehende Säuren werden in der Leber beseitigt. Erwähnt sei die Milchsäure, die im normalen Kohlehydratumsatz und Abbau der Körperzellen erst dann in grösseren Mengen entsteht, wenn aus irgend einem Grunde die Sauerstoffzufuhr zu gering ist. Hierdurch aber wird die Leber zu einem der wichtigsten Regulatoren des Säure-Basengleichgewichtes. Das im intermediären Umsatz auftretende Methylglyoxal wird unter diesen Umständen nicht zu den niederen Abbaustufen umgebaut, sondern lagert sich zu Milchsäure um, die, wie man annimmt, in der Leber normalerweise resynthetisiert wird. Neben dieser Beseitigung der Milchsäure aus den Geweben des Körpers werden in der Leber auch jene Säuren neutralisiert, die durch die resorptive Tätigkeit des Darmes in das Blut gelangt sind. Ferner vermag sie die ihr durch das Pfortaderblut zufliessenden sauren Valenzen des Eiweissstoffwechsels in Form des alkalischen Ammoniaks unter Schonung der Alkalireserve zu neutralisieren und den nicht neutralisierten Anteil durch die Galle auszuscheiden (Beckmann).

Es ist das Verdienst von E. Rehn, erstmalig auf die grosse Bedeutung einer intakten Leberfunktion für die Op. Belastung hingewiesen zu haben und durch seinen Vortrag auf der 50. Tagung der Deutschen Gesellschaft für Chirurgie über „Chirurgie und Organfunktion“ auf die Notwendigkeit einer betont funktionellen Betrachtung in der Chirurgie aufmerksam gemacht zu haben. Seit jener Zeit sind nun aus der Rehn'schen Klinik in Freiburg zahlreiche Arbeiten hervorgegangen, die den praktischen Wert einer funktionellen Betrachtungsweise eindeutig dargelegt haben. Im Mittelpunkt des Interesses steht die Frage der Operationsgefährdung.

Neben einer rein lokalen anatomischen Diagnose der Erkrankung ist eben von grosser Wichtigkeit, sich über diejenigen Vorgänge Rechenschaft abzulegen, welche sich durch und während der Erkrankung, der Narkose und Operation im Organismus abspielen und sich zu fragen, wie sie sich auf den Organismus auswirken. Sie zeigen an, wie man sich in gefährdeten Fällen zu verhalten hat. Sie fesseln dem Chirurgen nicht etwa die Hände, sondern geben ihm Warnungssignale, seinen Heilplan nach den gegebenen Umständen einzurichten und geben ihm grössere Sicherheit des Handelns.

Als eine der wichtigsten Aufgaben der Leber wurde die Regulation des Kohlehydratstoffwechsels durch Bildung des Leberglykogens erwähnt. Ein treffendes Beispiel für eine Störung des Kohlehydratstoffwechsels ist der Diabetes mellitus. Nach einer heute wohl allgemein angenommenen Anschauung beruht auch die Zuckerkrankheit auf einer mangelhaften Glykogenfixation der Leber durch eine Insuffizienz des Inselapparates. Durch eine mangelhafte Bildung der als Brennmaterial allein wirksamen Form des Leberglykogens tritt eine Störung im Abbau der niederen Fettsäuren ein. Während diese normalerweise zu ihren Endprodukten Kohlensäure und Wasser verbrennen, bleibt der Abbau auf der Stufe der β-Oxybuttersäure, Acetessigsäure und des Acetons stehen. Durch diesen mangelhaften Abbau im Fettstoffwechsel wird eine Anreicherung saurer Valenzen im Blut und dadurch eine Störung im Ionengleichgewicht herbeigeführt; es kommt zur kompensierten oder unkompensierten Acidosis.

Ähnliche Störungen stellen sich in Fällen ein, in denen durch Eiweisszerfallsprodukte, Toxine oder Bakterienwirkung eine Glykogenverarmung der Leber eingetreten ist, wie das bei akuten infektiösen Erkrankungen (z. B. dem Pleuraempyem, der Osteomyelitis) der Fall ist. Hier fehlt ebenfalls das wirksame Brennmaterial zum Abbau der niederen Fettsäuren. Es treten vermehrte saure Valenzen im Blut auf. Die Säuren werden mit Hilfe des Alkali aus den Kohlensäurenverbindungen des Blutes neutralisiert. Dadurch steigt aber die Kohlensäurespannung im Blut. Das Kohlensäurebindungsvermögen des Blutes sinkt. Auch die in den Geweben stehende Milchsäure wirkt zunächst rein als Säure. Als solche beschlagnahmt sie zur Unschädlichmachung ihres reinen Säurecharakters, Alkali

und nimmt dadurch die pufferuden Kräften des Blutes noch mehr in Anspruch. Durch diesen sich stetig kumulierenden Säureeinbruch ins Blut, muss die Leber angesichts der bis aufs höchste gespannten Anforderungen versagen. Dazu kommt noch bei schweren akuten Eiterungen die Schädigung der Leber durch toxische Einflüsse. Es tritt eine Schädigung der Verwertung der Endprodukte des Eiweisstoffwechsels ein. Normalerweise stapelt die Leber einen Teil des Ammoniaks, um damit unter Umständen saure Valenzen im Kreislauf unter Schonung der Alkalireserve zu neutralisieren. (E. Rehn, Eitel). Durch Schädigung leidet die Leber an dieser Stapelfähigkeit des Ammoniaks. Der Körper muss infolgedessen wieder auf die Alkalireserve zurückgreifen, die dann weiter sinkt. Es zeigt sich bald das Bild der chemischen Dekompensation, der Acidose und der Hyperglykämie als Folge einer primären Glykogenverarmung der Leber.

Aus zahlreichen Untersuchungen der Rehn'schen Klinik ergibt sich eindeutig, dass eine chemische Dekompensation immer mit einer Leberschädigung einhergeht. Ferner gelang die Feststellung, dass damit eine Operationsgefährdung verbunden ist. Diese Operationsgefährdung wurde zuerst bei Leberschädigungen durch lebernahe Erkrankungen festgestellt. So fand man, dass bei allen zur Operation gelangenden Fällen von chronischen Erkrankungen des Gallensystems und der Leber, mehr oder weniger schwere Funktionsstörungen der Leber vorhanden sind. Ferner ging aus den Untersuchungen hervor, dass aus dem Zustand der Lebererkrankung eine Acidosebereitschaft hervorgeht. Damit kam man in Übereinstimmung mit den Versuchen Adlers zur Feststellung einer verminderten Alkalireserve bei fast allen Lebererkrankungen. Die Gefährdung der schwer Leberkranken wurde in der Regel auch durch Ikterus unmittelbar angezeigt. Die Labilität dieser Kranken ist bekannt. Ausserdem führten die angestellten Untersuchungen zu dem Ergebnis, dass bei dem grösseren Teil chirurgisch Kranker meist latente, d. h. nur schwer nachweisbare Leberschädigungen bestehen. Auf sie hat man früher nicht geachtet. Heute weiss man, dass sie für den Kranken bei einer Belastung mit Operation und Narkose gefährlich werden können. Gerade diese Leberschädigungen infolge leber-

ferner Erkrankungen führten zu jenen unerklärbaren Misserfolgen nach kleinen, harmlos scheinenden Eingriffen.

Es bestand daher das dringende Bedürfnis, die operationsgefährdeten Fälle sicher erkennen zu können, um die Indikation danach einzurichten. Wie oben schon erwähnt, handelt es sich bei den unglücklich verlaufenden Fällen keineswegs um aussergewöhnliche Operationen, sondern um Eingriffe, welche von jedem gesunden Organismus anstandslos vertragen werden. Was vielmehr dem Operationstrauma zu seiner verheerenden Wirkung verhilft, das ist der besondere Zustand des Organismus, welchen E. Rehn als Operationsgefährdung und erhöhte Schockbereitschaft bezeichnet hat.

Zusammenfassend kann also festgestellt werden, dass bei lebernahen Erkrankungen eine latente Funktionsstörung der Leber durch eine neu hinzutretende Noxe schwerste Gefährdung nach sich ziehen kann. Hat die primäre Leberschädigung zu Störungen im Säurebasenhaushalt geführt, so ist hochgradige Operationsgefährdung d. h. Gefahr des Kreislaufkollapses und des Versagens der Ventilation vorhanden. Bei den leberfernen Erkrankungen handelt es sich beim Auftreten von Leberfunktionsstörungen um schwere allgemeine Erkrankungen. Dementsprechend ist die Leberstörung von Hypokapnie begleitet. Beide zeigen äusserste Labilität und Schockbereitschaft des Kranken an. Jeder Behandlung obliegt daher die erste Aufgabe, das primäre chirurgische Leiden zuerst operationsreif zu machen. (E. Rehn und Eitel).

Der Operationsschock ist durch Sinken des arteriellen Blutdruckes, Verringerung der zirkulierenden Blutmenge mit kapillärer Stase und Abfall der CO_2-Bindefähigkeit gekennzeichnet. Solche Patienten befinden sich in acidotischem Zustand, der zu unkompensierbaren Graden ansteigen kann.

Die Leber ist eines der bedeutendsten Blutreservoire der Bauchhöhle. Sie stellt durch ihr grosses Fassungsvermögen und durch die rasche Entleerungsmöglichkeit einen wichtigen Blutspeicher dar. Die Regulierung ihrer Blutfüllung soll durch den normalen Bauchdruck unterstützt werden. Elektive Giftwirkungen an den Lebergefässen können eine schwere allgemeine Kreislaufstörung zur Folge haben. Diese kann noch erhöht werden durch Eröffnung der Bauchhöhle und der dadurch bedingten Druckschwankung. Die toxisch geschädigte Leber verliert offenbar

die Fähigkeit als aktives Blutdepot zu wirken. Die Leber sammelt Blut an, aber gibt keines mehr im Bedarfsfalle an die strömende Blutmenge ab. Die Blutanschoppung der Leber wirkt sich sowohl nach dem Gebiet der unteren Hohlvene in Form mangelnder Speisung des Herzens und nach dem Gebiet der Pfortader in Form einer Rückstauung aus. So sind Zirkulationsstörungen der Leber wesentlich an der Blutanschoppung im ganzen Splanchnikusgebiet, an dem Darniederliegen des Kreislaufes beteiligt. Aber dieses so wichtige Organ hat unter den veränderten Kreislaufbedingungen selbst zu leiden, seine wichtigen Stoffwechselfunktionen werden geschädigt. Nun wird man verstehen, warum es so wichtig ist, vor einer verantwortungsvollen Operation sich über den Zustand der Leber zu orientieren. Das geschieht durch Funktionsproben.

3. Prüfung der Leberfunktion.

Wir benötigen Proben die, einfach durchzuführen sind und den Gesamtgrad einer Schädigung anzeigen.

Von allen Funktionen der Leber ist die Regulation des Kohlehydratstoffwechsels am frühesten gestört (Achelis). Man wird also zunächst auf eine Zuckerbelastungsprobe der Leber zurückgreifen. Achelis arbeitete mit einer Lävuloseprobe. Eitel stellte fest, dass die Glukosebelastung sich als Gradmesser einer Leberschädigung besonders eignet. Als Vergleichsprobe wird der Nachweis vermindeter Rückresorptionsfähigkeit von vermehrt angebotenem Urobilin durch die Leber benützt. Die Untersuchungen von Fr. v. Müller haben die Frage der Urobilinentstehung wohl endgültig dahin entschieden, dass ein Kreislauf Leber—Darm—Leber vorhanden ist. Die Leber bildet das Bilirubin aus den zerfallenden Erythrocyten, scheidet es mit der Galle in den Darm aus, wo es zu Urobilin reduziert wird um dann nach Rückresorption durch den Darm mit dem Pfortaderblut wieder der Leber zugeführt und dort von neuem aufgenommen zu werden. Ist die Leber geschädigt, so kann sie das angebotene Urobilin nicht stapeln, es bleibt im Blut und wird im Harn ausgeschieden. Das Auftreten von Urobilin, im Harn zeigt also eine Leberschädigung an, sowohl bei malignen Tumoren, wie auch bei Entzündungen von längerem Bestehen und eignet sich so vorzüglich zur Feststellung einer latenten Leberschädigung bei chirurgischen Erkrankungen.

Zur Untersuchung, zur klinischen Erkennung und Erfassung der Dekompensation des intermediären Stoffwechsels, zur Feststellung einer unmittelbaren Operationsgefährdung wird in der Rehn'schen Klinik die Alkalireserve bestimmt, denn sie umfasst einen massgebenden Teil der den SBH. bestimmenden Kräfte, sie ist ein wirkliches Kriterium für das Säurebasengleichgewicht (E. Schneider). Wir finden auch überall dort verminderte Alkalireserve, wo durch eine Leberschädigung ein Säureeinbruch ins Blut erfolgt ist.

Laevuloseprobe, *) Glukoseprobe, *) Urobilin-Test *) im Urin und die Bestimmung der Alkalireserve nach van Slyke sind nun, soweit dies möglich war, zur Prüfung des Allgemeinzustandes unserer Empyemkranken herangezogen worden.

Bevor wir auf diese Untersuchungsergebnisse eingehen, sei jedoch einiges über Aetiologie, Pathogenese, die klinischen Erscheinungen, Komplikationen u. a. unseres Empyemmaterials mitgeteilt.

*) Ausführung dieser Probe siehe hinten. S. 56.

Hauptteil.

1. a) Ätiologie unserer 48 Fälle.

Die Aetiologie der Empyeme bietet ein buntes Bild dar.

In unserem Material von 48 Empyemen und Lungenabszessfällen befinden sich auch bei denen der Zusammenhang zwischen Trauma und Empyem gegeben ist.

1. Fall (11). Ein 58jähriger Landwirt, der vorher nie krank gewesen ist, erlitt ein Trauma durch Fall eines Baumes auf die rechte Schulter. Nach einer Latenzzeit von ca. $^1/_2$ Jahr traten die ersten Beschwerden in Form von Husten und Stechen in der rechten Thoraxseite auf. Es trat auch bald Abmagerung ein. Patient fühlte sich nie mehr wohl und hatte öfters Brechreize und keinen Appetit. (Patient hat im letzten $^1/_2$ Jahr nach dem Unfall grosse Mengen Eiter ausgehustet.) Der Aufnahmebefund ergibt Pleuraempyem rechts ca. 1 Jahr nach dem erlittenen Unfall. Nach Rippenresektion geheilt entlassen.

2. Fall (14). Fünf Monate vor der Aufnahme erlitt der Patient ein heftiges Trauma durch Fallen eines Telegraphenmastes auf die linke Schulter. Nach 14tägiger Bettruhe und 8 Tagen Schonung konnte er wieder leichte Arbeit verrichten. Hat nie Auswurf gehabt. Vier Monate später tritt plötzlich Fieber auf, das während der Dauer von 7 Tagen über 38° C blieb. Sofort sehr viel schmutzig grau gefärbtes Sputum (nie rostbraun gewesen!). Diagnose: Abszedierende Pneumonie der rechten Lunge. 6Punktionen. Nach 68 Tagen gebessert entlassen. Nach 8 Monaten kommt Patient wieder mit Lungenabszessrezidiv. Nach Operation Exitus an Kreislaufinsuffizienz.

3. Fall (15). 18 Monate vor der Aufnahme erlitt Patient (60 Jahre alt) einen Unfall, bei dem er einen grossen Bluterguss am rechten Arm und Bruch der 6. und 7. Rippe davontrug. Nach 4 Wochen Bettruhe konnte Patient wieder arbeiten. 17 Monate

später plötzlich einsetzende heftige Schmerzen in der Gegend des alten Rippenbruches beim Atmen und Fieber. Aufnahme in die Klinik. Exitus an Allgemeininfektion, Herz- und Kreislaufschwäche. Sektion ergibt Pleuraempyem. Als Todesursache Allgemeininfektion, Kachexie.

Man weiss, dass eitrige Brustfellentzündungen bei eitrigen Erkrankungen der Umgebung der Brusthöhle, so z. B. bei Bauchhöhleneiterung, entzündlichen Erkrankungen im lockeren Zellgewebe des Halses, bei phlegmonösen Erkrankungen der Achselhöhle, der Arme und der Brustwand vorgekommen sind. Diese Eiterherde können entweder direkt in den Pleuraraum einbrechen oder auch durch diaphragmale, mediastinale und transthorakale Lymphgänge fortgeleitet werden. (Sauerbruch).

1. Fall (1). Fünf Wochen vor der Aufnahme hatte der 32 Jahre alte Patient einen Abszess im Hals. Seither fühlt er sich krank und hat in den letzten 8 Tagen hohes Fieber und Kurzatmigkeit. In der Klinik wird die röntgenologische Diagnose eines doppelseitigen basalen Empyems gestellt, jedoch war nur eine einseitige Behandlung erforderlich. Es handelt sich hier wahrscheinlich um eine lymphogene Fortleitung der Infektion.

Oft kommt eine eitrige Brustfellentzündung als echte Metastase einer Bakteriämie nach Furunkulose, nach paranephritischen Abszessen, bei Meningitiden und Otitiden und anderen eitrigen Primärherden vor. Unsere Fälle lassen sich in diese Gruppe einreihen.

1. Fall (3). Ein 58jähriger Patient hatte vor 8 Wochen eine Otitis media, nach deren operativer Angehung jedoch das Fieber nicht sank. Nach einigen Wochen erst trat stinkender, schmutzig gelber Auswurf auf. Röntgenuntersuchung ergab faustgrossen Abszess in der Lunge.

2. Fall (42). Ein 13 Jahre alter Junge hatte sich in einer Schlächterei eine Schnittverletzung zugezogen. Es entwickelte sich eine Handphlegmone mit Allgemeininfektion und nach einigen Tagen wurde ein spontaner Pyopneumothorax festgestellt.

3. Fall (34). Eine 28jährige Patientin wurde in der Frauenklinik von ihrem ersten Kinde entbunden. (Zangengeburt). Nach 10 Tagen trat plötzlich Fieber mit stechenden Schmerzen

am rechten Rippenbogen auf. Dazu kam Temperaturanstieg bis 38,5° C. Es wurde Pneumonie festgestellt. Das Fieber dauerte an. Es wird frustran punktiert. Vier Wochen nach der Geburt werden 600 ccm Eiter punktiert. Pleuraempyem operativ bestätigt und geheilt. Wir möchten noch einen vierten Fall anführen:

4. Fall (36). Eine 29jährige Frau wurde in der Frauenklinik wegen Praeeklampsie und gleichzeitig verengten Beckens durch Kaiserschnitt entbunden. Vier Tage nach der Operation mit störungsfreier Narkose traten plötzlich heftige Schmerzen in der rechten Seite in der Gegend des Unterlappens auf. Am 10. Tage nach der Operation wurden die Schmerzen stärker. In der chirurgischen Klinik wurde zunächst Pleuraempyem festgestellt. Sehr bald aber kam es zu den klinischen Zeichen eines durchgebrochenen Lungenabszesses und schwerster Lungengangrän. Die gangränöse Stelle war sowohl in den Pleuraraum wie in einen Bronchus durchgebrochen. Schliesslich wurde auch die andere Seite infiziert und gangränös. Die Erkrankung führte mit grosser Schnelligkeit zum Exitus.

Es besteht die grosse Wahrscheinlichkeit, dass in diesem Falle es sich um eine Lungengangrän durch Aspiration während der Narkose gehandelt hat.

Nicht selten treten bei Infektionskrankheiten in der Brusthöhle Eiterbildungen auf. Viele unserer Fälle lassen sich in mehrere metapneumonische und weniger parapneumonische Empyeme einteilen. Hierher gehören die Grippeempyeme.

1. b) Lokalisation und Ausdehnung.

Die meisten unserer 48 Fälle *) befanden sich im unteren Abschnitt der Pleurahöhle oder waren Empyeme der ganzen Pleurahöhle einer Brustseite.

Interlobäre Empyeme wurden in sieben Fälle beobachtet (8, 9, 16, 18, 19, 25, 28). Davon waren vier postpneumonisch. Ein

*) Hierunter sind 8 Fälle von Lungengangrän und Lungenabszessen mit begleitenden Empyemen, davon 2 nur Lungenabszesse.

Fall (8) wurde 2 Jahre nach einer Lungenentzündung und ein anderer, (19), vier Jahre nach der Lungenentzündung in die Chirurgische Klinik eingeliefert. Beide Fälle hatten Auswurf, welcher seit einer Pneumonie bestand. Das interlobäre Empyem unseres Falles 9 war von einem Teilempyem begleitet. Zweimal (16, 25) trat das Empyem parapneumonisch auf und einmal (28) nach einer Pleuritis exudativa.

Mehrkammerige Empyeme wurden dreimal beobachtet. Ein Empyem (5) hatte seinen Ursprung in einer vor 13 Jahren erlittenen Kriegsverletzung, und die übrigen zwei sahen wir (23) postpneumonisch und 36 Monate nach einem Unfall auftreten. (24)

Apikale Empyeme wurden keine beobachtet. Dagegen wurde ein apikaler und interlobärer Abszess rechts (14) 5 Monate nach einer Verletzung der linken Schulter in die Klinik eingeliefert.

Ein abgekapseltes wandständiges Empyem über der mittleren Hälfte des Lungenlappens wurde bei einer Frau (37) beobachtet, die 6 Wochen nach einer Grippe und Bronchopneumonie in klinische Behandlung kam.

Ein basales Empyem (41), und zwar eine Resthöhle das nach einem vor 16 Monaten operativ behandelten Empyemes eines 3jährigen Kindes auftrat, hatte in unserem Material keinen weiteren Parallelfall.

Doppelseitige Empyeme kamen zweimal vor: Ein Fall (1) wurde fünf Wochen nach einem operativ behandelten Halsabszess eingeliefert mit einem doppelseitigen basalen Empyem, das jedoch nur auf einer Seite eine Behandlung erforderte. Im zweiten Falle (36) wurde das doppelseitige Empyem erst bei der Sektion festgestellt, und zwar hatte die 29jährige Patientin eine Lungengangrän des rechten Lungenunterlappens mit einem metastatischen Herd am hinteren Rand der linken Lunge und einem Teilempyem im unteren Abschnitt der linken Pleurahöhle.

2. Pathologische Physiologie des Pleuraraumes und Symptome des Empyems.

Die Symptome der Empyeme sind beherrscht von den veränderten intrathhorakalen Druckverhältnissen. Sie leiten sich direkt von den pathologisch physiologischen Verhältnissen im Pleuraraum ab, an die zu erinnern notwendig ist.

Der klinische Eindruck eines Empyemkranken ist ganz und gar abhängig von der Grösse des Exudates und von der Schnelligkeit, mit der seine Menge zunimmt. Danach richten sich die klinischen Erscheinungen. Je schneller das Exudat zunimmt, desto früher müssen Symptome der Atmungsbehinderung auftreten und schliesslich alle anderen Erscheinungen in den Hintergrund drängen.

Die Patienten haben eine oberflächliche und frequente Atmung mit schnellem und oftmals unregelmässigem Puls, allgemeiner Cyanose, die besonders an Lippen und Händen sich deutlich zeigt. Die physikalischen Symptome beschränken sich auf folgenden Befund: Ein mehr oder weniger grosser Bezirk der rechten oder linken Lunge zeigt absolute, intensive Dämpfung mit abgeschwächtem oder aufgehobenem Stimmfremitus. An der oberen Grenze des Exudates war oft pleuritisches Reiben, Knisterrasseln zu hören. In der Mehrzahl unserer Fälle konnte die Diagnose alleine aufgrund der Vorgeschichte gestellt werden. Der physikalische Befund wurde fast immer durch ein Röntgenbild ergänzt, das als wesentliches Merkmal eine Verschattung der Empyemstellen zeigt.

In neun Fällen wurde das Herz auf die andere Seite verdrängt und das Mittelfell entsprechend ausgebuchtet. Die Diagnose wurde immer durch Probepunktionen erhärtet. Bei den parapneumonischen Empyemen sind die Symptome der Grundkrankheit vorherrschend. Der physikalische Befund einer intensiven Dämpfung, stechende Schmerzen bei der Atmung, ein sehr schweres Krankheitsbild mit Cyanose, weisen untrüglich auf eine Komplikation im Sinne eines Pleuraempyems hin. Eine Probepunktion, die Eiter zutage fördert, bestätigt die Diagnose.

Bei den interlobären Empyemen boten die Anfangssymptome in der Regel keine Besonderheiten dar. Dagegen nahmen diese Empyeme hinsichtlich ihres perkutorischen und auskultatorischen Befundes eine Sonderstellung ein. Es zeigt sich meist

eine Dämpfung, die sich nicht auf einen ganzen Lungenlappen erstreckt, sondern auf den vorderen, hinteren oder seitlichen Teil eines einzelnen Lungenlappens beschränkt. Im Bereich der Dämpfung war das Atmen abgeschwächt. Der Perkussionsbefund zeigte in manchen Fällen nur höchst geringe Abweichung von einem normalen Befund. Nimmt die Eiteransammlung jedoch an Menge zu, so lokalisieren sich die physikalischen Symptome immer mehr und werden charakteristischer. Die Dämpfung erstreckt sich dann, je nachdem es sich um die rechte oder linke Lunge handelt, in der Form eines schrägen oder transversalen Streifens von geringer oder grösserer Breite, von der Wirbelsäule bezw. von Sternum aus nach der seitlichen Brustwand an Breite zunehmend. Diese interlobären Empyeme täuschen oft Tumoren und Lungenabszesse vor.

Das klinische Bild des Empyems ist bestimmt durch Allgemeinwirkungen des resorbierten Giftes, welches sich nicht nur durch Fieber äussert. Die Patienten sind in schweren Fällen als Zeichen einer Mitbeteiligung des ZNS benommen und verwirrt. Wir konnten sogar einmal eine sichere toxisch bedingte Psychose feststellen (Fall 26). Die Gesichtsfarbe war in vielen Fällen sehr blass, ein Zeichen toxisch geschädigter Blutregeneration.

Unsere Fälle von metapneumonischen Empyemen zeigten alle eine typische Anamnese. Die Pneumonie entfieberte, die Patienten fühlten sich zunächst gebessert. Plötzlich begann die Temperatur wieder zu steigen, damit auch Puls und Atemfrequenz. Blasse, leicht cyanotische Gesichtsfarbe zeigt die Behinderung der Atmung, bezw. die Einengung der Atemoberfläche an. Nun ist es nicht mehr schwer, das entstandene Empyem zu diagnostizieren.

Die bisher geschilderten Symptome sind diejenigen des engeren Krankheitsherdes selbst mit ihren Auswirkungen auf Atmung, Kreislauf und die Blutbildungsstätten. Es ist nun geprüft worden, welche Funktionsstörungen von Seiten der Organe und zwar der Leber, die Erscheinungen des Empyems begleiten.

3. Empyem und Leberfunktion (Tabelle 1).

Im Rahmen grösserer Untersuchungen über die Allgemeinwirkung chirurgischer Erkrankungsformen haben wir die letzten

48 Empyemfälle in Hinsicht auf Leberfunktionsstörungen als Begleiterscheinung untersucht. Die Fälle sind in der folgenden grossen Tabelle zusammengestellt.

Tabelle 1.

Bezieht man zunächst unsere Pleuraempyeme nach Lokalisation und Erscheinungsform auf die vorhandene Leberschädigung und die Prognose, so ergibt sich folgendes Bild:

Unter 19 totalen Empyemen sind 3 gestorben. (T. 1a u. b) Sie zeigten alle eine schlechte Leberfunktion und wurden wie folgt behandelt. Bei einem Fall wurde sofort eine Rippenresektion mit anschliessender Saugdrainage unternommen, während beim zweiten Fall zuerst eine Punktion ausgeführt und darauf die Rippenresektion angeschlossen wurde. Beim dritten Fall wurde nach Punktionen ein Troikart angelegt, dagegen keine Rippenresektion unternommen. Alle drei Fälle bekamen Komplikationen und zwar: Herzschwäche (Fall 10), Herzschwäche und Bronchopneumonie der gesunden Lunge (Fall 4) und eine Allgemeininfektion, Herz- und Kreislaufschwäche (Fall 15). Den Anlass und die Ursache für den ungünstigen Ausgang bei diesen drei Patienten waren wohl weniger die Komplikationen, sondern die gestörte Leberfunktion; denn es ergibt sich aus unseren anderen Fällen von totalen Empyemen bei mässig gestörter Leberfunktion (Fall 6), leicht gestörter Leberfunktion, (Fall 46), dass Komplikationen wie Bronchopneumonien gut überstanden werden. Die Mortalität dieser Gruppe von Fällen beträgt 16%.

Bei acht Fällen unseres Lungenmaterials handelte es sich um Lungenabzesse und Lungengangrän mit begleitenden Empyemen (T. 1c). In einem Fall hierunter entstand ein Pyopneumothorax. Bei zwei Fällen fehlt uns die Leberfunktionsprüfung; den allgemeinen Erscheinungen nach dürfte sie schlecht gewesen sein. Nur ein einziger Kranker konnte gebessert entlassen werden. Alle Fälle, mit Ausnahme des erwähnten, hatten erwiesene schwere Leberschädigungen und sind im Zeitraum von 10 bis 37 Tagen gestorben. Aus der Tabelle ist ersichtlich, um was für Todesursachen es sich hierbei gehandelt hat; z. B. Durchbruch des Eiters in den Herzbeutel, Arrosion einer Lungenarterie, Übergreifen einer einseitigen Lungengangrän auf die andere Hälfte und anderes mehr. Es handelte sich demnach meistens um aussichtslose Fälle. Die Mortalität dieser Gruppe

Tabelle 1a.

Diagnose	Therapie	Fall	Seite	Komplikationen	Bakterien	Alter	Leberfunktion = L.F. Hypokapnie	Ausgang
	Rippen-resektion	10	L.	Herzschwäche	Streptococ.	69	Sehr schwere Leberfunktionsstörung	Exitus 3 Tage nach R.R.
		11	R.	keine		58	Keine L.F.-Störung Keine Hypokapnie	geheilt
		20	R.	keine		34	Keine L.F.-Störung Respirator. Hypokapnie	geheilt
Totales	Einmal P. dann RR.**)	4	L.	Bronchopneum. d. r. Lunge u. Herzschw.	Mischinfiz.*)	67	Schwere L.F.-Störung Toxische Hypokapnie	Exitus 12 Tage nach R.R.
	Zweimal P. dann RR.***)	6	R.	Bronchopneum. d. r. Lungenunterlappens	Mischinfiz.	61	Mässige L.F.-Störung Toxische Hypokapnie	geheilt
	Dreimal P. dann RR.	22	L.	keine	Pneumococ.	53	Leichte L.F.-Störung	geheilt
Empyem	Fünfmal P. dann RR.	31	R.	keine	Streptococ.	22	Leichte L.F.-Störung Toxische Hypokapnie	geheilt
	Einmal P. dann RR.	32	L.	keine	Pneumococ.	35	Leichte L.F.-Störung Toxische Hypokapnie	geheilt
	Zweimal P. dann RR.	34	R.	keine	Mischinfiz.	28	Schwere L.F.-Störung Respirator. Hypokapnie	geheilt
	Nur drainiert	40	R.	Bronchialfistel		2		Entlassen Op. abgelehnt

*) Im bakteriologischen Sinne. **) Rippenresektion. ***) Entleerungspunktion.

Tabelle 1b.

Diagnose	Therapie	Fall	Seite	Komplikation	Bakterien	Alter	Leberfunktion = L.F. Hypokapnie	Ausgang
	Zweimal P. dann RR.	43	L.	keine	Mischinfiz.	5	**Toxische Hypokapnie**	geheilt
	Fünfmal P. dann RR.	47	R.	Bronchialfistel		14 Mon.		geheilt
	Zweimal P. dann RR.	48	L.	Emp. necessitat.		4		geheilt
Totales	Einmal P. dann Tr.*)	15	R.	Allg. Inf. Herz- und Kreislaufschwäche	Streptococ.	60	**Schwere L.F.-Störung Toxische Hypokapnie**	**Exitus 25 Tage n. Troik.-Einf.**
	Dreimal P. dann Tr.	30	R.	keine		27	**Keine L.F.-Störung**	geheilt
Empyem	Viermal P. dann Tr.	38	L.	keine		9	**Keine L.F.-Störung**	geheilt
	SiebenmalP. dann Tr.	39	R.	keine	Pneumococ.	7	**Keine L.F.-Störung**	geheilt
	Zweimal P. dann Tr.	44	R.	Resthöhle	Mischinfiz.	7	**Toxische Hypokapnie**	geheilt
	Dreimal P. dann Tr.	46	L.	Bronchopneum. d. r. Lunge	Pneumococ.	12	**Leichte L.F.-Störung**	geheilt

*) Troikarteinführung mit Dauerdrainage

Tabelle 1 c.

Diagnose	Therapie	Fall	Seite	Komplikation	Bakterien	Alter	Leberfunktion = L.F. Hypokapnie	Ausgang
Lungen-Abszesse und Lungengangrän mit begleitenden Empyemen	Rippen-resektion	3	L.	Kreislaufschwäche		58		Exitus 4 Stund. nach RR.
	Einmal punktiert	14	R.	keine		39	Mässige L.F.-Störung	Entlassen erhebl. gebess.
	Rippen-resektion	13	R.	Arrosion einer Lungenarterie	Staph. aureus	63	Schwere L.F.-Störung	Exitus 24 Tage nach RR.
	Rippen-resektion	21	R.	Allg. Infektion Herzschwäche	Pneumococ.	61	Schwere L.F.-Störung	Exitus 27 Tage nach RR.
	Blut-transfusion	12	L.	Herzschwäche		55	Schwere L.F.-Störung Toxische Hypokapnie	Exitus 24 Tage nach Eintritt
	Nur punktiert	36	R.	Metastatisch.Gangrän d. l. Lungenunterlap. u. Pleuraemp. l.	Streptococ.	29	Schwere L.F.-Störung Toxische Hypokapnie	Exitus 10 Tage nach Eintritt
	Einmal p. dann RR.	2	R.	Kreislaufschwäche	Streptococ.	27		Exitus 4 Tage nach RR.
	Dreimal p. dann Troik.	27	L.	Herz- und Kreislaufschwäche	Mischinfiz.	33	Schwere L.F.-Störung Toxische Hypokapnie	Exitus 37 Tage n. Troikarteinf.

Tabelle 1d.

Diagnose	Therapie	Fall	Seite	Komplikation	Bakterien	Alter	Leberfunktion = L.F. Hypokapnie	Ausgang
Teilempyem im unteren Abschnitt einer Pleurahöhle	Rippenresektion	7	L.	keine	Pneumococ.	17	**Keine L.F.-Störung**	geheilt
		17	R.	Gesässabszess		38	**Keine L.F.-Störung**	geheilt
		29	L.	keine	Pneumococ.	54	**Keine L.F.-Störung**	geheilt
		35	R.	Kreislaufschwäche Emp. necessit.	Mischinfiz.	33		eigenmächtig Klinik verlass.
	Einmal P. dann RR.	26	R.	keine	Pneumococ.	22		geheilt
	Dreimal P. dann RR.	33	L.	keine	keine Bakter.	46		geheilt
	Einmal P. dann Tr.	45	R.	keine	Streptococ.	4½	**Respiratorische Hypokapnie**	geheilt
Interlobäres Empyem	Einmal P.	16	R.	Herzschwäche	Staph. aureus	63	**Schwere L.F.-Störung Toxische Hypokapnie**	**Exitus 2 Tage n. Pleurapunkt.**
	Rippenresektion	8	R.	Leichte Bronchopneum. l.		52	**Mässige L.F.-Störung Toxische Hypokapnie**	geheilt
		9	R.	keine	Pneumococ.	30	**Mässige L.F.-Störung Toxische Hypokapnie**	geheilt
				Auch ein Teilempyem im unteren Abschnitt der rechten Pleurahöhle.				
		18	R.	keine	keine Bakter.	40	**Leichte L.F.-Störung Toxische Hypokapnie**	geheilt
		19	R.	Emp. necessit. Bauchdeckenabszess		67	**Keine Hypokapnie**	geheilt
		25	L.	keine		37	**Mässige L.F.-Störung**	geheilt
		28	L.	keine		20		geheilt

Tabelle 1e.

Diagnose	Therapie	Fall	Seite	Komplikation	Bakterien	Alter	Leberfunktion = L.F. Hypokapnie	Ausgang
Mehrkammerig. Empyem	Zweimal P. dann RR.	23	R.	keine	Pneumococ.	45	**Mässige L.F.-Störung Toxische Hypokapnie**	geheilt
	Dreimal Punktion	24	L.	keine	Staph. aureus	24	**Leichte L.F.-Störung**	geheilt
Mehrkammerig. totales Empyem	Zweimal P. u. dreimal Rippenres.	5	L.	Bronchialfistel Resthöhle	keine Bakter.	38	**Mässige L.F.-Störung Toxische Hypokapnie**	**Exitus 2 Tage n. dritter RR. weg. Resthöhle**
Basales Empyem	Einmal P. dann RR.	41	L.		Pneumococ.	3	**Leichte L.F.-Störung Toxische Hypokapnie**	geheilt
Doppelseitiges bas. Empyem	Zweimal P. dann RR.	1		keine	Staph. aureus	32	**Keine L.F.-Störung**	geheilt
Pyopneumothorax	Rippenresektion	42	L.	Osteomyelitis eines Oberschenkels	Mischinfiz.	13	**Leichte L.F.-Störung Toxische Hypokapnie**	geheilt
Abgekapseltes wandständiges Empyem über der mittl. Hälfte d. Lungenlapp.	Rippenresektion	37	R.	Furunkel des recht. Schulterblattes		51	**Leichte L.F.-Störung Toxische Hypokapnie**	geheilt

beträgt 87% trotz der grössten Vorsicht und Zurückhaltung mit unseren operativen Massnahmen, wie aus den Angaben der Haupttabelle hervorgeht.

In grossem Gegensatz hierzu waren die Heilergebnisse unserer sieben Teilempyeme*) vorzügliche (T. 1 d); kein einziger Patient ist an seiner Erkrankung gestorben. Alle konnten durch Rippenresektionen oder Punktionen und Rippenresektion oder Punktion und Troikart mit Saugdrainage geheilt werden. Unter diesen Fällen zeigte nur ein einziger die Erscheinung einer respiratorischen Hypokapnie, die drei anderen hatten keine Leberfunktionsstörung. Bei drei fehlen die Untersuchungen.

Die nächste Gruppe umfasst sieben interlobäre Empyeme (T. 1 d). Ein einziger unter ihnen zeigte schlechte Leberfunktionswerte (Fall 16) und starb. Vier weitere Fälle liessen leichte oder mässige Leberfunktionsstörungen erkennen. Hier wurde die Rippenresektion und Saugdrainage durchgeführt, bei dem tödlichen Fall wurde zuerst eine Punktion vorgenommen. Die Mortalitätsziffer dieser Gruppe von Fällen beträgt 14%.

Wir hatten unter dem Material drei mehrkammerige Empyeme (T. 1 e); davon ist ein Fall gestorben und zwar bekam dieser Patient eine Bronchialfistel mit Resthöhle (Fall 5). Er starb zwei Tage nach der dritten Rippenresektion wegen Empyemresthöhle. Die beiden überlebenden Fälle zeigten leichte und mässige Funktionsstörungen der Leber und heilten völlig aus. Die Therapie war grundsätzlich die gleiche wie bei unseren übrigen Fällen. Wenn man eine Sterblichkeitsziffer errechnen will, so beträgt sie 33%.

Anscheinend besitzen die basalen und wandständigen Empyeme eine relativ gute Prognose (T. 1 e). Drei dieser Art kamen zur Beobachtung. Zwei unter ihnen zeigten nur leichte Funktionsstörungen der Leber. Alle sind geheilt worden. Die Mortalität betrüge für diese Gruppe 0%. Wir verzeichnen diese Zahl lediglich, um später die Gesamtmortalität errechnen zu können.

Ein Fall (42) von Pyopneumothorax kam vor (T. 1 e), der trotz Mischinfektion und Auftreten einer sekundären Osteomyelitis heilte. Er zeigte bei einer Untersuchung auch leichte Funktionsstörung der Leber. (Sterblichkeitsziffer 0%.)

*) Eine Patientin (Fall 35) hat die Klinik eigenmächtig verlassen.

Überblickt man nun die Mortalität des Gesamtmaterials einschliesslich der sieben aussichtslosen Fälle von Lungengangrän und Lungenabszessen mit begleitenden Empyemen, so ergibt sich eine Gesamtmortalität von 25%. Scheidet man die in diese Gruppe gehörenden sieben Fälle aus, so ergibt sich für die verschiedenen Arten der Pleuraempyeme (und einen Lungenabszess, Fall 14, der gebessert entlassen wurde) in unserem Material eine Sterblichkeitsziffer von 12%, ein Wert, der sich wahrscheinlich noch verbessern lassen wird, wenn die Indikation im operativen Vorgehen, insbesondere die Wahl des Zeitpunktes für die Rippenresektion und Anlage der Saugdrainage, noch mehr von der Prüfung der sekundären Schäden, insbesondere der Funktionsstörung der Leber, abhängig gemacht wird. Da in unserem Material mancherlei Versuche therapeutischer Art eingeschlossen sind, so ist natürlich die Zahl von 12% Mortalität nicht als endgültige Höchstleistungsziffer anzusehen.

Es ist nun ausserordentlich lehrreich, die Gesamtheit der vorgekommenen Leberfunktionsstörungen bei unseren Pleuraempyemfällen zusammenzufassen und prozentual in Hinsicht auf die Prognose der Fälle auszuwerten. Es ergibt sich folgendes Bild: Von den 77% der Fälle, die Leberstörungen und toxische oder respiratorische Hypokapnie aufwiesen, zeigten 94% Leberfunktionsstörungen aller Grade mit toxischer oder respiratorischer Hypokapnie, und nur 6% zeigten eine respiratorische Hypokapnie. Davon waren 38% schwere Leberstörungen, 27% mässige Leberstörungen und 35% leichte Leberstörungen. Von den Fällen mit schweren Leberstörungen starben alle (mit Ausnahme eines), d. h. 90% der untersuchten tödlichen Fälle unter Einschluss der Lungenabszesse und der Lungengangrän mit begleitenden Empyemen. Dieser einzige Fall mit schlechter Leberfunktion, der geheilt wurde, war eine 28jährige Frau mit einem mischinfizierten totalen Empyem (Fall 34). Nach zweimaliger Punktion besserte sich die Leberfunktion erheblich (Fig. 1 u. 2), so dass die nachfolgende Rippenresektion gut überstanden wurde und die Leberfunktion wieder zum normalen Wert zurückkehrte (Fig. 3 u. 4). Eine sofortige Rippenresektion hätte hier sicherlich zum ungünstigen Ausgang geführt wie bei Fall 10, der mit sehr schlechter Leberfunktion (Fig. 5) sofort operiert wurde, was heute nach Kenntnis der grossen Bedeutung der Leberfunktion für den Krankheitsverlauf unterbleiben würde.

Blutzuckerbelastungskurve
(nach 100 gr Glukose per os)
Fall 34

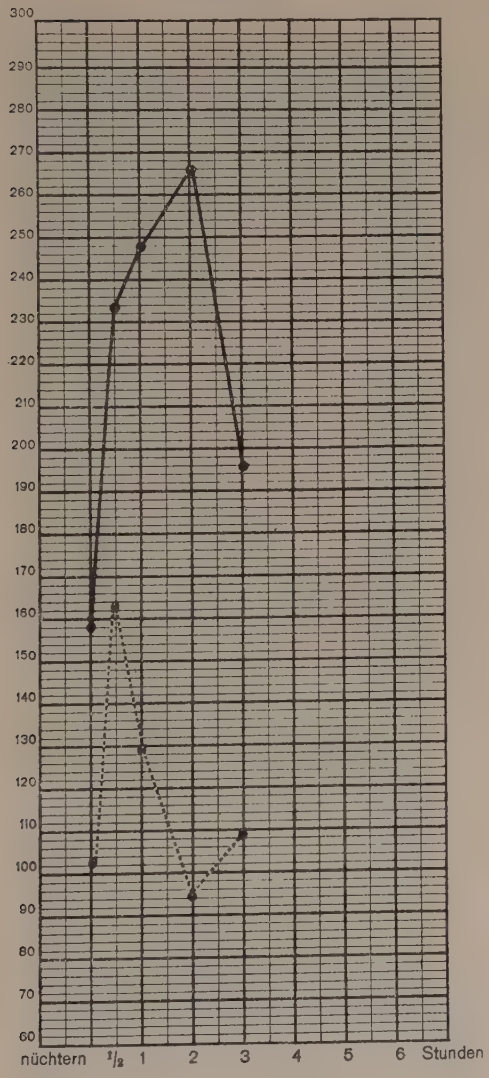

..... Normalkurve

Fig. 1 (Siehe auch Fig. 2, 3 und 4)

Schwere Leberfunktionsstörung

Am Tage der ersten Entleerungspunktion
Totales Empyen rechts, mischinfiziert, geheilt.

Blutzuckerbelastungskurve
(nach 100 gr Glukose per os)
Fall 34

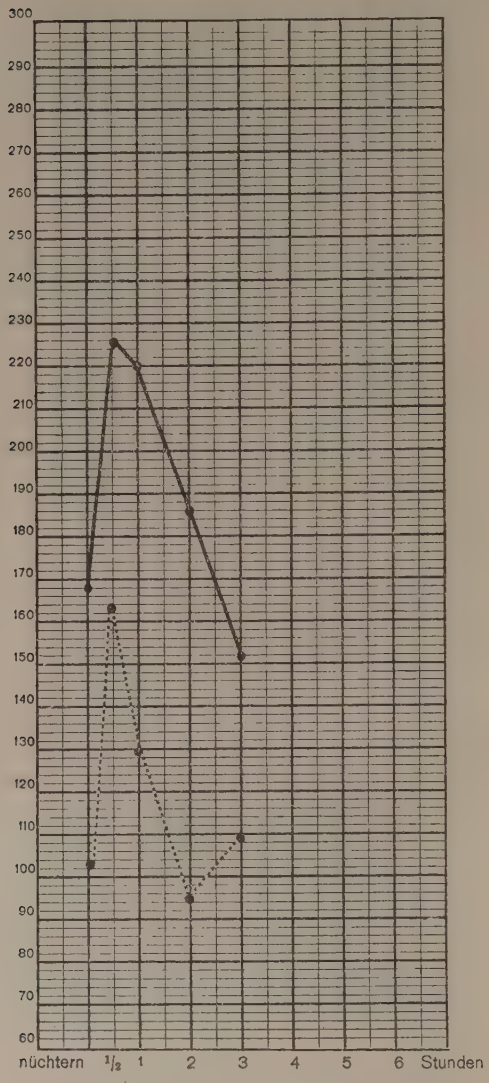

..... Normalkurve

Fig. 2 (Siehe auch Fig. 1, 3 und 4)
2 Tage nach der zweiten Entleerungspunktion

Blutzuckerbelastungskurve
(nach 100 gr Glukose per os)
Fall 34

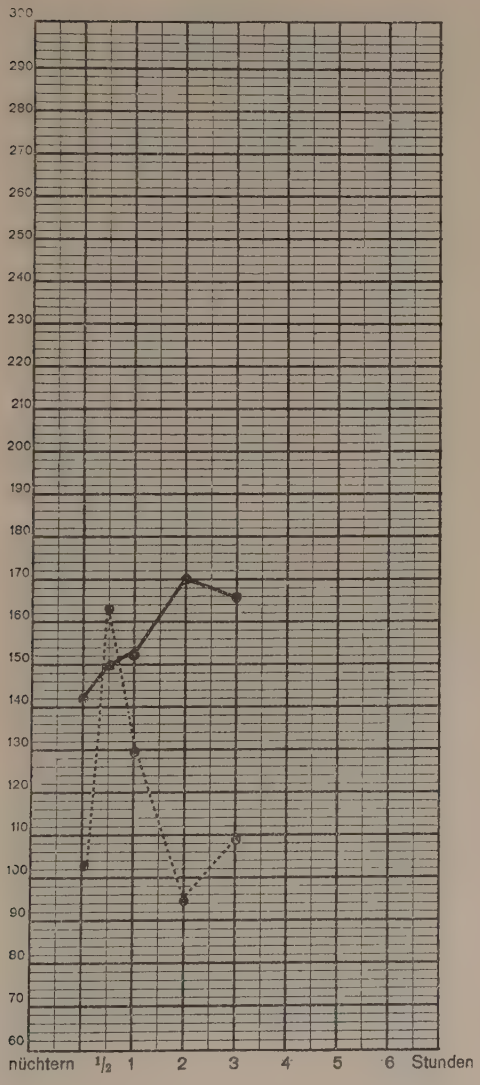

..... Normalkurve

Fig. 3 (Siehe auch Fig. 1, 2 und 4)
4 Tage nach Rippenresektion

Blutzuckerbelastungskurve
(nach 100 gr Glukose per os)
Fall 34

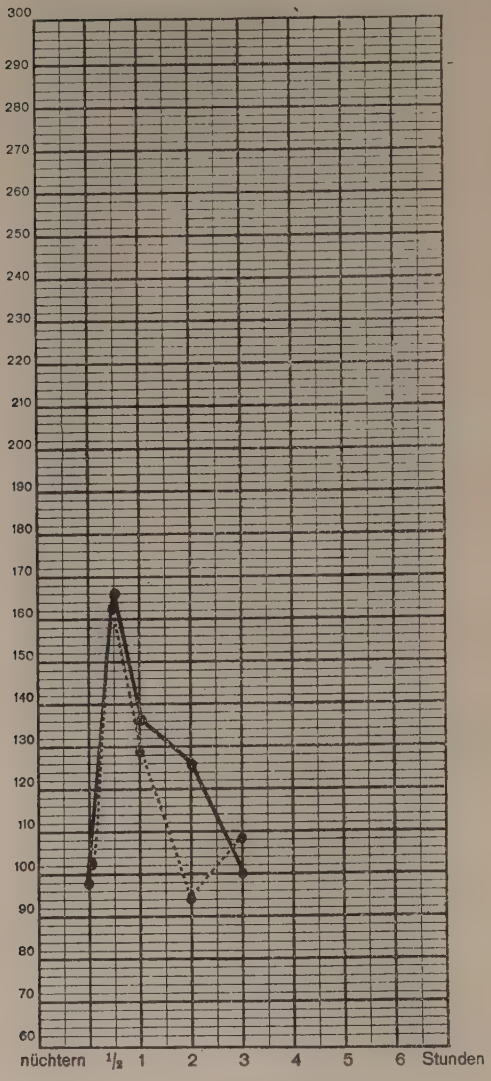

..... Normalkurve

Fig. 4 (Siehe auch Fig. 1, 2 und 3)
15 Tage später.

Blutzuckerbelastungskurve
(nach 100 gr Glukose per os)
Fall 10

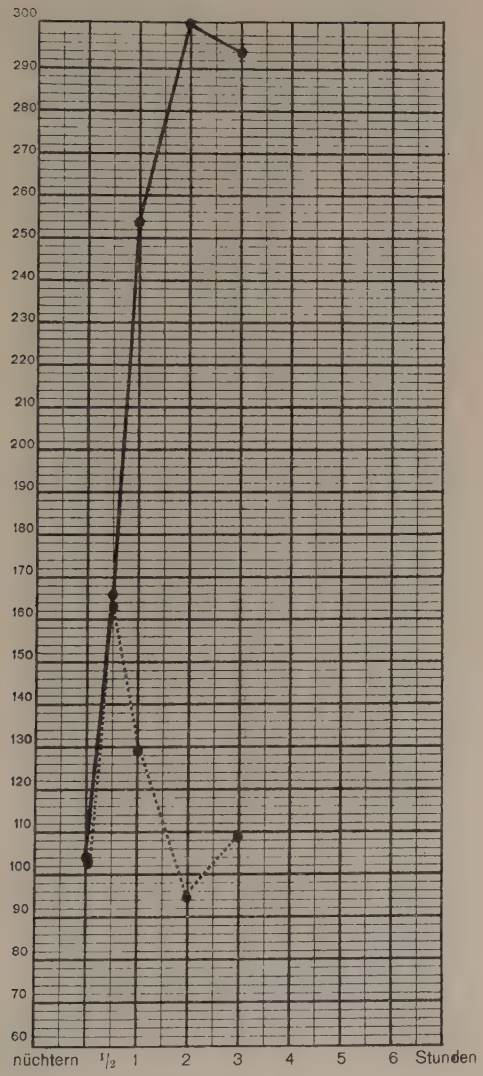

.....Normalkurve

Fig. 5

Sehr schwere Leberfunktionsstörung
2 Tage vor Rippenresektion. **Exitus.**
Totales Empyem links. Streptococcen.

Blutzuckerbelastungskurve
(nach 100 gr. Glukose per os)
Fall 27

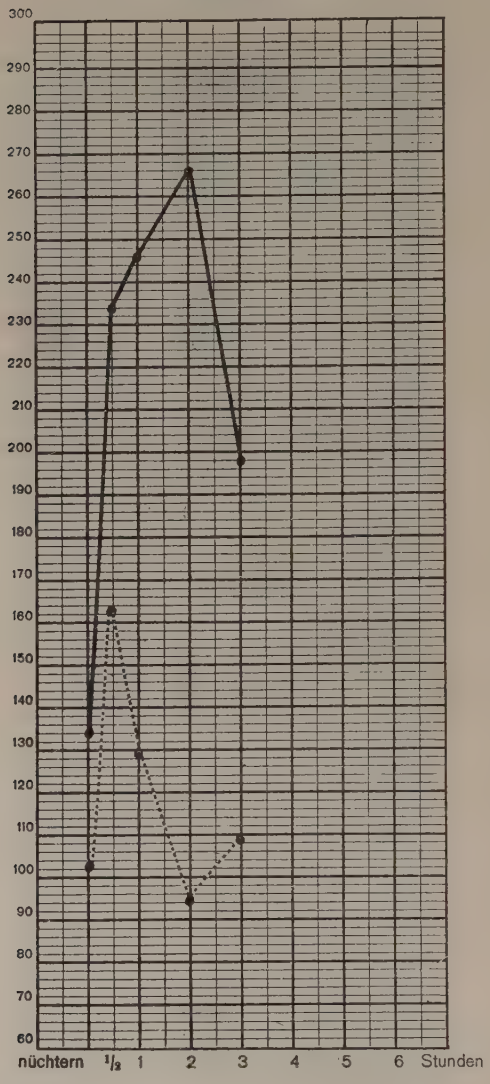

..... Normalkurve

Fig. 6

Schwere Leberfunktionsstörung
3 Tage nach Troikarteinführung. **Exitus.**
Pyopneumothorax links bei Lungenabszess.
Mischinfiziert.

Blutzuckerbelastungskurve
(nach 100 gr. Glukose per os)
Fall 8

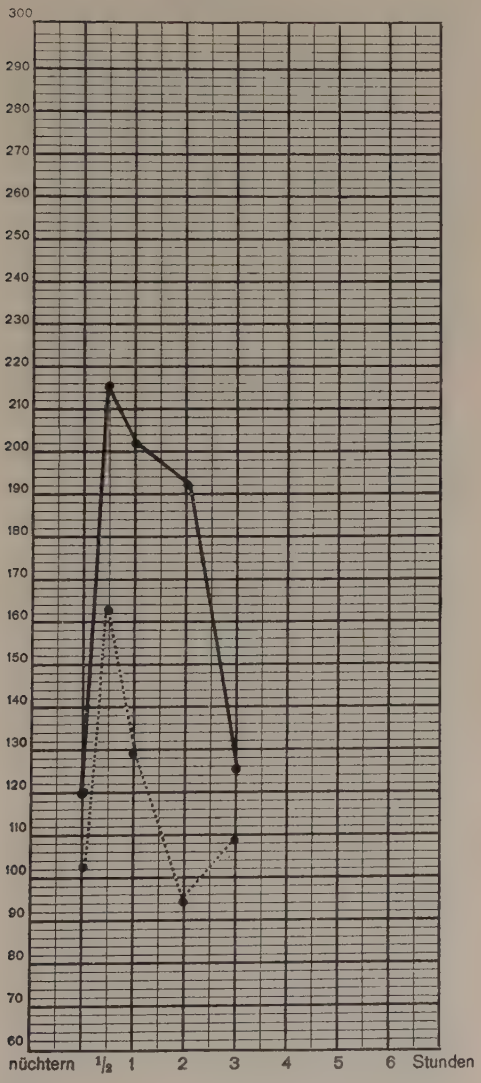

..... Normalkurve

Fig. 7 (Siehe auch Fig. 8)

Mässige Leberfunktionsstörung
19 Tage vor Rippenresektion
Interlobäres Empyem, rechts, geheilt.

Blutzuckerbelastungskurve

(nach 100 gr. Glukose per os)

Fall 8

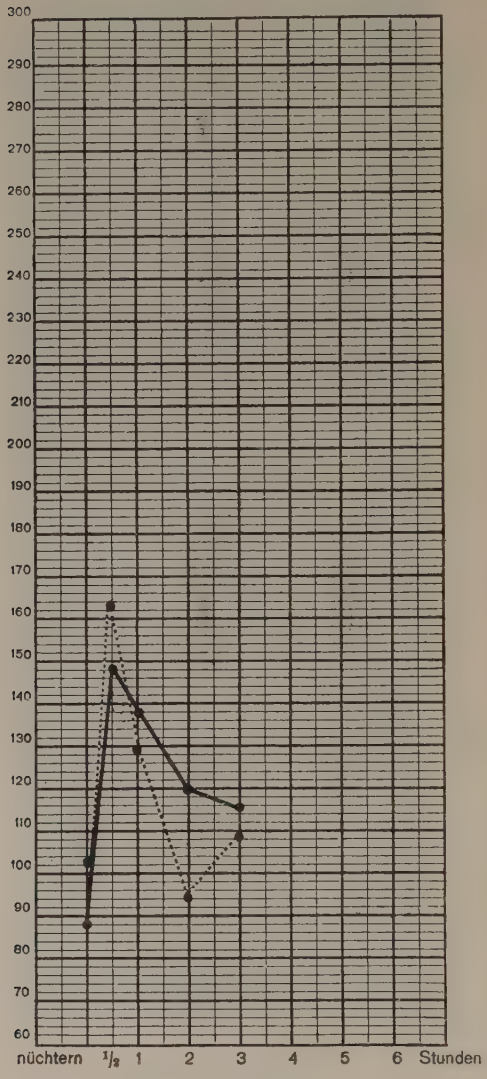

.....Normalkurve

Fig. 8 (Siehe auch Fig. 7)

45 Tage nach Rippenresektion

Blutzuckerbelastungskurve
(nach 100 gr. Glukose per os)
Fall 24

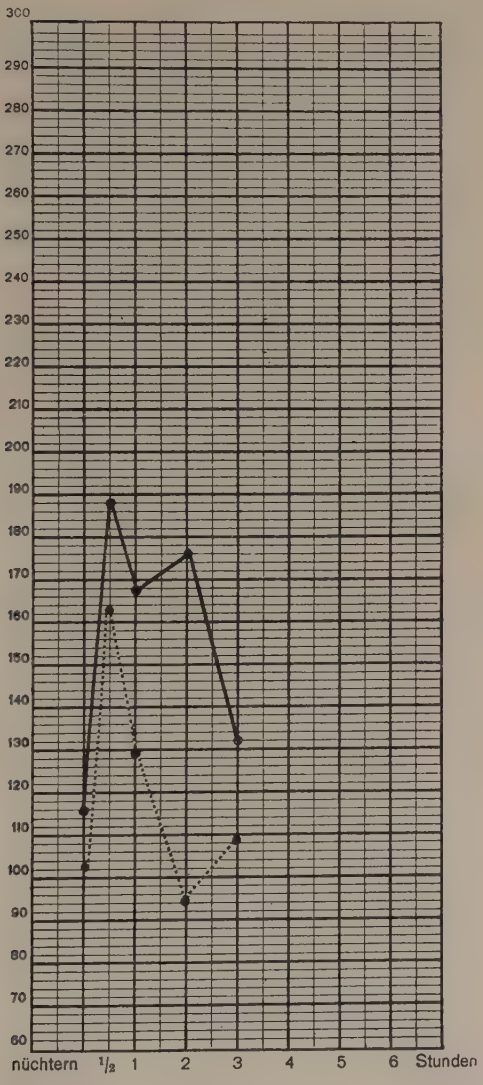

Fig. 9
Leichte Leberfunktionsstörung
vor der Behandlung
Mehrkammeriges Empyem links.
Staph. aureus. geheilt.

Blutzuckerbelastungskurve
(nach 100 gr. Glukose per os)
Fall 11

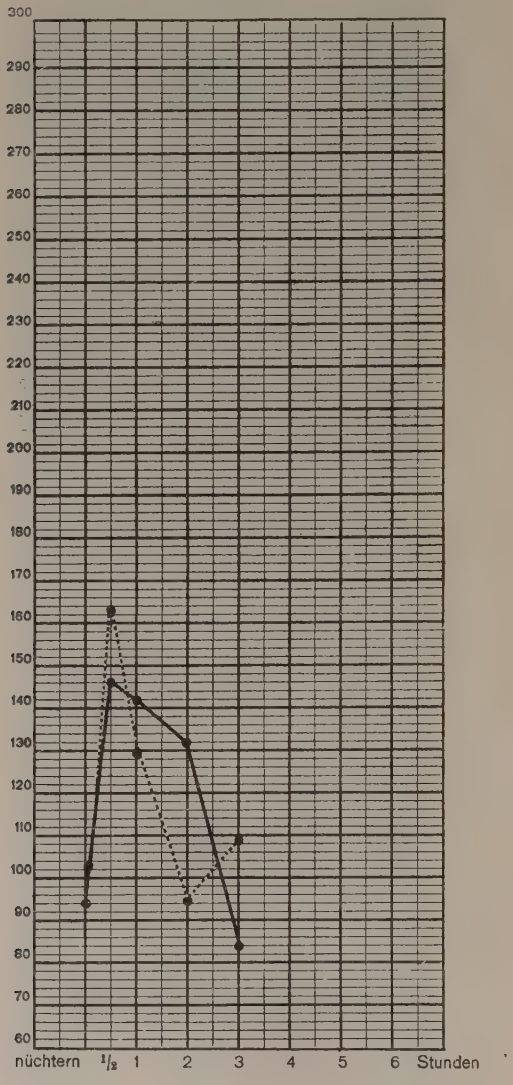

..... Normalkurve

Fig 10

Keine Leberfunktionsstörung
vor der Behandlung
Totales Empyem rechts, geheilt.

Fall 34 ist noch aus einem anderen Grunde bemerkenswert: Die in Abständen vorgenommene Glukosebelastung der Leber (Fig. 1—4) und die Überprüfung der Alkalireserve (Fig. 11 = respiratorische Hypokapnie) zeigen an, dass sich das Organ in erstaunlich schneller Zeit von seiner schweren Störung erholt hat. Dies ist bei toxischen Leberschädigungen ganz aussergewöhnlich und beweist, dass es sich um eine andere Form gehandelt haben muss. Es hat sich bei der Kranken ein Totalempyem rechts ergeben, welches drei Wochen nach einer Pneumonie in Behandlung kam. Dieses rechtseitige Totalempyem hat anscheinend hier zu einer teilweisen Abknickung der unteren Hohlvene geführt mit einer Stauungsleber als Folge. Die Möglichkeit einer gleichzeitig bestehenden Herzinsuffizienz muss auch in Betracht gezogen werden, wenn auch diese Annahme ferner liegt.

Es folgt aus diesem Fall:

1. dass eine respiratorische Hypokapnie bestehen kann
   a) ohne Leberfunktionsstörung,
   b) mit Leberfunktionsstörung als Folge einer Stauung
2. dass eine bei einem Teilempyem oder Lungenabszess bestehende Leberfunktionsstörung immer von toxischer Genese sein muss.

Von den 35% der Fälle mit leichter Leberfunktionsstörung starb kein Patient. Von den 27% mit mässiger Leberfunktionsschädigung starb nur ein Patient (Fall 5). Er hatte schon zwei Rippenresektionen überstanden und starb zwei Tage nach der dritten Rippenresektion, die wegen einer Empyemresthöhle ausgeführt worden war. Die Fälle mit schwer gestörter Leberfunktion waren sämtlich totale Empyeme oder Teilempyeme mit Lungenabszess oder Lungengangrän, mit Ausnahme eines Falles (16) von interlobärem Empyem, bei dem die schwere Leberfunktionsstörung auf eine Leberschädigung durch gleichzeitig bestehende chronische Arsenvergiftung zurückzuführen war.

Es geht aus dieser Aufstellung mit völliger Klarheit hervor, dass am Grade der Leberschädigung der Allgemeinzustand des Patienten hinsichtlich der Prognose des Falles erkannt werden kann, dass wir künftig gezwungen sind, unser therapeutisches Vorgehen danach einzurichten.

Bedeutung der Leberfunktionsstörung für die Prognose des Pleuraempyems.

Statistik der Freiburger Klinik über 48 Fälle unter Einschluss von 7 aussichtslosen Fällen von Lungengängran und Lungenabszessen mit begleitenden Empyemen.

77% der Fälle operationsgefährdet.

94% Leberstörungen aller Grade mit toxischer oder respiratorischer Hypokapnie.

6% nur respiratorische Hypokapnie.

Leberfunktionsstörung:

	schwere	mässige	leichte
	%	%	%
	38	27	35
gestorben %	**90*)**	14**)	0

Tabelle 3.

Gesamtmortalität: 25%

Mortalität nach Ausscheidung der oben erwähnten 7 aussichtslosen Fälle 12%.

*) die 90% beziehen sich lediglich auf Fälle mit schwerer toxischer Leberschädigung, d. h. **100% mit schwerer toxischer Leberschädigung starben.** Die durchgekommenen 10% beziehen sich nur auf einen Fall (34), bei dem die Leberfunktionsstörung auf eine Stauungsleber zurückzuführen war. (siehe S. 59, auch Glukosebelastungsprobe (Fig. 1—4) und respiratorische Hypokapnie Fig. 11).

**) Siehe Fall 5.

4. Komplikationen (Tabelle 2).

Die während des Krankheitsverlaufes entstandenen besonderen Komplikationen sind in der beifolgenden Tabelle zusammengestellt. Sie gestattet uns direkten Überblick über das Gesamtmaterial.

Bronchopneumonie haben wir in vier Fällen beobachtet (4, 6, 8, 46). T 2a. Drei dieser Fälle begleitete ein totales Empyem (4, 6, 46), wovon eine Bronchopneumonie (6) auf derselben Seite des Empyems und zwei (4, 46) auf der dem Empyem gegenüberliegenden Seite auftraten. Einer dieser Fälle (4) bekam eine Herzschwäche. Beim vierten Fall (8) entstand die Bronchopneumonie auf der einem interlobären Empyem gegenüberliegenden Seite.

Ausgesprochene Herzstörungen kamen siebenmal vor (4, 10, 12, 15, 16, 21, 27). T 2b. Vier Fälle (4, 10, 16, 21) waren über 60 Jahre alt.

Zwei dieser Fälle (4, 10) waren totale Empyeme links, während bei Fall 15 das totale Empyem rechts auftrat. Zwei Fälle (12, 21) hatten ein Teilempyem im unteren Abschnitt der Pleurahöhle bei einem Lungenabszess. Bei Fall 27 trat ein Pyopneumothorax bei einem linksseitigen Lungenabszess auf. Bei diesem Fall war der Eiter auch in die Perikardhöhle eingebrochen und damit eine Perikarditis entstanden. Fall 16 hatte ein interlobäres Empyem rechts.

Fünf Fälle (2, 3, 15, 27, 35) bekamen eine Kreislauflaufschwäche. (T 2 c) Diese Kreislaufschwäche beziehen wir auf eine Intoxikation des Vasomotorenzentrums. Bei Fall 27 war der Eiter in die Perikardhöhle eingebrochen und damit eine Perikarditis entstanden.

Bronchialfisteln wurden bei den Fällen 5, 40, 47 festgestellt. T 2d. Fall 5 hatte ein mehrkammeriges totales Empyem links. Fall 40 war ein zweijähriges Kind und Fall 47 ein 14 Monate altes Kind. Beide mit einem totalen Empyem rechts.

Resthöhlen wurden zweimal beobachtet (5, 44). T 2d. Der eine dieser Kranken bekam auch eine Bronchialfistel bei einem mehrkammerigen totalen Empyem links (5).

Eine Arrosion einer Lungenarterie erlebten wir nur einmal (Fall 13) und zwar bei einem 63jährigen Patienten mit einem Teilempyem im mittleren und unteren Abschnitt der rechten Pleurahöhle bei Lungenabszess. (T 2d.)

Tabelle 2a.

Komplikation %	Fall	Diagnose	Topik. d. Komplik.	aufgetreten	Alter	Leberfunktion = L.F. Hypokapnie	Ausgang
Broncho-pneumonie 8 %	4	Mischinfiziertes total. Empyem links auch schwaches Herz	ganze rechte Lunge	12 Tage nach Rippenresektion	67	**Schwere L.F.-Störung Toxische Hypokapnie**	**Exitus 12 Tage n. RR.**
	6	Mischinfiziertes total. Empyem rechts	Unterlappen der recht. Lunge	5 Tage nach Rippenresektion	61	**Leichte L.F.-Störung Toxische Hypokapnie**	geheilt
	8	Interlobäres Empyem rechts	linke Lunge leicht	vor der Behandlung	52	**Mässige L.F.-Störung Toxische Hypokapnie**	geheilt
	46	Total. Empyem links. Pneumococcen	ganze rechte Lunge	vor der Behandlung	12	**Leichte L.F.-Störung**	geheilt

Tabelle 2b

Komplikation %	Fall	Diagnose	Herzschw. b. Einlief.	aufgetreten bezw. Verschl.	Alter	Leberfunktion = L.F. Hypokapnie	Ausgang
	4	Mischinfiziertes totales Empyem links	ja (Herz verdrängt)	12 Tage nach Rippenresek.	67	**Schwere L.F.-Störung Toxische Hypokapnie**	**Exitus 12 Tage nach RR.**
	auch Bronchopneumonie der ganzen rechten Lunge						
Herz-	10	Totales Empyem links. Streptococcen		2 Tage nach Rippenresek.	69	**Sehr schwere Leberfunktionsstörung**	**Exitus 12 Tage nach RR.**
	12	Teilemp. unten links bei Lungenabszess	ja (Herz nicht verdrängt)	22 Tage nach Bluttransfus. (keine Operat.)	55	**Schwere L.F.-Störung Toxische Hypokapnie**	**Exitus 24 Tage nach Bluttransfusion**
Schwäche	15	Totales Empyem rechts. Streptococcen	nein (Herz verdrängt)	22 Tage nach Troikarteinführung	60	**Schwere L.F.-Störung Toxische Hypokapnie**	**Exitus 25 Tage nach Troikarteinf.**
	auch Kreislaufschwäche und Allgemeininfektion						
	16	Interlob. Emp. rechts. Staph. aureus		2 Tage nach Pleurapunkt.	63	**Schwere L.F.-Störung Toxische Hypokapnie**	**Exitus 2 Tage nach Pleurapunkt.**
14%	21	Teilemp.untenr. b. Lungenabszess. Pneumococ.	nein (Herz nicht verdrängt)	23 Tage nach Rippenresek.	61	**Schwere L.F.-Störung**	**Exitus 27 Tage nach Rippenresek.**
	auch eine Allgemeininfektion						
	27	Pyopneumothorax l. bei Lungenabsz. Mischinfiziert	nein (Herz verdrängt)	37 Tage nach Troikarteinführung	33	**Schwere L.F.-Störung Toxische Hypokapnie**	**Exitus 37 Tage nach Troikarteinf.**
	auch Kreislaufschwäche						

Tabelle 2c.

Komplikation %	Fall	Diagnose	Kreislaufschwäche b. Einlief.	aufgetreten bezw. Verschlechtert	Alter	Leberfunktion = L.F. Hypokapnie	Ausgang
Kreislaufschwäche 10%	2	Mehrkammerig. Empyem r. b. Lungenabszess. Streptococcen	ja	3 Tage nach Rippenresek.	27		**Exitus 4 Tage nach Rippenresek.**
	3	Lungenabszess	ja	4 Stunden nach Rippenresek.	58		**Exitus 4 Stunden nach Rippenresek.**
	15	Totales Emp. r. Streptococcen	nein	22 Tage nach Troikarteinf.	60	**Schwere L. F.-Störung Toxische Hypokapnie**	**Exitus 25 Tage n. Troikarteinf.**
		auch Herzschwäche und Allgemeininfektion.					
	27	Pyopneumothor. l. b. Lungenabsz. Mischinfiziert	nein	37 Tage nach Troikarteinf.	33	**Schwere L.F.-Störung Toxische Hypokapnie**	**Exitus 37 Tage nach Troikarteinf.**
		auch Herzschwäche					
	35	Teilempyem unten rechts	nein	28 Tage nach Rippenresek.	33		Eigenmächtig Klinik verlassen.

Tabelle 2d.

Komplikation %	Fall	Diagnose	aufgetreten	Alter	Leberfunktion = L. F. Hypokapnie	Ausgang
Bronchial-	5	Mehrkammeriges totales Emp. links. Keine Bakt.	122 Tage nach zweiter Rippenresek.	38	**Mässige L. F.-Störung Toxische Hypokapnie**	**Exitus 2 Tage n. dritter Rippenresek.**
	auch Resthöhle und nach deren Operation Exitus.					
Fistel	40	Totales Empyem rechts	bei Einlieferung festgestellt	2		Entlassen Op. abgelehnt
6%	47	Totales Empyem rechts	49 Tage n. Einl. nur punktiert	14 Mon.		geheilt
Rest-	5	Mehrkammeriges totales Emp. links. Keine Bakt.	415 Tage n. Einl. und zweimal RR.	38	**Mässige L. F.-Störung Toxische Hypokapnie**	**Exitus 2 Tage n. dritter Rippenresek.**
	Siehe auch oben unter Bronchialfistel, Fall 5.					
höhle **4%**	44	Mischinfiziertes totales Empyem rechts	19 Tage n. Einl. mit Punktion und Troikart behandelt.	7	**Toxische Hypokapnie**	geheilt
Arrosion einer Lungenarterie 2%	13	Teilemp. unten u. mitten rechts bei Lungenabszess. Staph. aureus.	24 Tage nach Rippenresektion	63	**Schwere L. F.-Störung**	**Exitus 2 Tage nach Rippenresektion.**

Tabelle 2e.

Komplikation %	Fall	Diagnose	Topik. der Komplikation	Alter	Leberfunktion = L.F. Hypokapnie	Ausgang
Meta-	17	Teilemp. im unteren Abschnitt der rechten Pleurahöhle	Gesässabszess links unten	38	**Keine L.F.-Störung**	geheilt
stasen	19	Interlobäres Empyem r.	Bauchdeckenabsz.	67	**Keine Hypokapnie**	geheilt
6%	42	Spontanpyopneumothorax links. Mischinfiziert	Osteomyelitis e. Oberschenkels	13	**Leichte L.F.-Störung Toxische Hypokapnie**	geheilt

Metastatische Abszesse, die von einem Pleuraempyem ihren Ausgang nehmen, sind oft beschrieben worden. (T2e.) Einer unserer Kranken mit einem Teilempyem am unteren Abschnitt der rechten Pleurahöhle bekam einen Gesässabszess links, (17). Ein 67jähriger Patient miteinem interlobären Empyem rechts bekam einen Bauchdeckenabszess, (19). Bei einem 13jährigen Kinde entstand durch allgemeine Aussat nach einer Eiterung im Daumengebiet ein spotaner Pyopneumothorax (42) und danach später eine Osteomyelitis eines Oberschenkels.

Allgemeininfektion wurde zweimal beobachtet und zwar bei einem 60jährigen Patienten mit einem totalen Empyem rechts (15) und einem 61jährigen Patienten mit einem Teilempyem im unteren Abschnitt der rechten Pleurahöhle bei Lungenabszess, (21). Beide Fälle bekamen eine Herzschwäche. Bei Fall (15) trat auch eine Kreislaufschwäche auf. Beide zeigten eine schwere Leberfunktionsstörung und kamen ad exitum.

Ein Empyema necessitatis wurde dreimal beobachtet (19, 35, 48), und zwar bei einem 67jährigen Patienten mit einem interlobären Empyem rechts (Fall 19), einer 33jährigen Patientin mit einem Teilempyem im unteren Abschnitt der rechten Pleurahöhle (Fall 35) und bei einem vierjährigen Kind mit einem totalen Empyem links (Fall 48).

Einmal kam es ferner vor, dass der Eiter bei einem 33jährigen Patienten mit einem Pyopneumothorax links bei Lungenabszess sich in den Herzbeutel spontan ergoss und so eine akute Perikarditis entstand (27).

5. Behandlung des Pleuraempyems.

Die Technik und Indikation der Behandlung von Pleuraempyemen haben im Laufe der Zeiten keine grossen Wandlungen erfahren. Stets war es das Bestreben der Ärzte gewesen, die raumbeengenden Eitermassen aus der Brusthöhle abfliessen zu lassen.

Es wird uns überliefert, dass Euryphon von Knidos seinem Landsmann Kinesios, der an Empyem litt, mit einem glühenden Eisen die Brusthöhle eröffnet und ihn vom sicheren Tode gerettet habe. Hippokrates stellte ein klares Indikationsschema zur Behandlung des Pleuraempyems auf. Leichtere Fälle seien konservativ durch Applikationen feuchter Tonerde auf die erkrankte Brusthälfte zu behandeln. In schweren Fällen müsste dem Eiter durch Rippenresektion Abfluss verschafft werden.

Bei starker Eitersekretion aus der Wunde legte er ein Zinnrohr als Drain ein. Vom zehnten Tage an wurde die Wunde mit Wein und Öl gespült. Diese Behandlungsmethode wurde während des ganzen Mittelalters durchgeführt und stellt im Grunde auch heute das Wesentliche dar. Allerdings, der Erfolg scheint nicht immer gut gewesen zu sein. Auch in späteren Jahrhunderten stand man der offenen Behandlung sehr skeptisch gegenüber. So verwarf der Leibarzt von Napoleon, L. Convisart, die Operation ganz, da sie immer zum Tode führen würde. Velpau verlor alle seine operierten Fälle und Dupuytren hat ebenfalls eine Mortalität von 95% angegeben. Erst von Kussmaul und Bartels wurde versucht, durch eine klare Indikationsstellung die beiden Behandlungsmethoden, den Brststich und Brustschnitt, gegeneinander abzugrenzen. Vor der antiseptischen Ära war naturgemäss die Mortalität der Radikaloperation sehr gross, da fast jedes Pleuraempyem mischinfiziert und dadurch die Prognose wesentlich verschlechtert wurde. Es bildeten sich allmählich grundsätzlich zwei Behandlungsmethoden heraus: Die geschlossene Saugdrainage nach Bülau, eine erweiterte Form der alten, vom Kliniker Trousseau angegebenen Punktionsmethode, und die offene Entleerung des Brustraumes durch Rippenresektion nach Franz König. Der therapeutische Vorschlag Königs fand begeisterte Aufnahme, kamen doch von 76 Kranken nur zehn ad exitum. Diese Erfolge der Radikaloperation bewirkten, dass sich die Bülausche Methode nicht durchsetzen konnte. Gegen die Bülausche Methode sprach das häufige Versagen des guten Eiterabflusses und das häufige Auftreten von Brustwandphlegmonen und Senkungsabszessen. Auch das häufige Vorkommen von Allgemeininfektionen und von metastatischen Eiterungen stimmten skeptisch. Das Empyem wurde als Sonderform eines Abszesses aufgefasst und als solcher musste es nach alter Regel breit eröffnet werden.

Die Grippeepidemien in den zwei letzten Dezennien des 19. Jahrhunderts brachten schlechte Resultate der Rippenresektion. Noch grösser waren die Enttäuschungen, welche die Anhänger der Rippenresektion bei den Grippeepidemien 1918/19 erlebten. Fast 90% aller Patienten kamen nach Rippenresektion in schwerem Allgemeinzustand durch plötzlichen Kreislaufkollaps ad exitum. Heute können wir erkennen, dass nicht die Behandlungsmethode als solche schuld an dieser schlechten Statistik

war, sondern die Unkenntnis der Physiologie des Brustraumes und der Gesamtstoffwechselvorgänge. Die Grippekranken mit Pleuraempyem waren durch die Grundkrankheit und die Toxine des Empyems in einem Zustand höchster Operationsgefährdung, Narkoseempfindlichkeit und Schockbereitschaft und mit äusserster, durch chemische Dekompensation bedingter Labilität der Vasomotoren, auf den Operationstisch gekommen. Und unter solchen Umständen musste die breite Eröffnung des Brustraumes unbedingt zur Katastrophe führen. Man liess auch ausser Acht, dass das plötzliche Ablassen der gesamten Eitermengen, welche zu erheblichen Druckschwankungen innerhalb des Brustraumes führt, eine kompensatorische Blutverschiebung vom Körperkreislauf zum Herzen und vom Herzen zur Lunge notwendig macht, welche ein funktionstüchtiges Vasomotorensystem nur schwer und ein labiles System gar nicht mehr zu leisten vermag. Weiter unterschied man nicht in der Behandlung gewöhnlicher tuberkulöser und mischinfizierter Streptococcenempyeme. Man behandelte auch diese Empyeme mit breiter Thoraxeröffnung in der Unkenntnis, dass sie diese nicht vertragen.

Die Erfahrungen bei der Grippepneumonie leiteten so wieder einen Umschwung zur konservativen Behandlung ein. Man lernte wieder deren Vorteile und Leistungsmöglichkeiten kennen und sucht nunmehr nach scharfen Indikationen zur Anwendung beider Verfahren. Die Indikation auf physiologische Grundlage zu stellen, ist eine alte Forderung Sauerbruchs, und sie bestimmt auch das therapeutische Handeln in der Rehnschen Klinik. Es ist jedoch unbedingt notwendig, nicht nur die normale Physiologie der Brusthöhle zu kennen, sondern vor allem die pathologisch physiologischen Wirkungen einer Lungenveränderung, insbesondere der Empyeme verschiedener Art, auf Atmung und Kreislauf zu kennen und klinisch zu verwerten. Wir wissen heute, dass das Mittelfell unter normalen Verhältnissen nur eine dünne nachgiebige Pleuraduplikatur darstellt, so dass der Brustraum sozusagen ein einziges zusammenhängendes Gebilde darstellt (Sauerbruch). Druckschwankungen gleichen sich gegeneinander aus. Nur bei krankhafter Verschwielung und Verhärtung einer dieser Membranen entstehen zwei von einander getrennte Kammern, in denen verschiedene Spannungen und Druckwerte herrschen können. Solange aus irgend einem Grunde das Volumen der Lunge geringer wird, muss folgerichtig auch ihre Zugkraft und

damit der negative Druck abnehmen. In der Tat aber versucht der Körper den Verlust an Lungenausschlag dadurch zu beheben, dass er die Mittellage des Brustkorbes und des Zwerchfelles nach der inspiratorischen Seite zu verschiebt. „Der negative Druck bleibt unverändert oder nimmt sogar zu“ (Sauerbruch).

Wie alle intrathorakalen Gebilde so bleiben auch fremde Medien, Luft, Flüssigkeit, also auch ein Empyem, unter dem Einfluss dieser Spannung. Dieses kann deshalb seinen eigenen hydrostatischen Druck erst entfalten, wenn die letzten Reste von Lungenspannung verloren gegangen sind. Das tritt unter den verschiedenartigsten pathologisch-physiologischen Bedingungen ein, von denen die Unmöglichkeit kompensatorischer Thoraxdehnung und pneumonische schwartige Verdichtung des Lungenparenchyms die wichtigsten sind (Sauerbruch). Daneben ist zu beachten, dass die Lunge wahrscheinlich nicht nur mechanisch durch intrabronchialen Druck gebläht wird, sondern, dass durch aktive Entspannung der Bronchialmuskulatur die Innenräume für ein grösseres Luftvolumen geöffnet werden. Ferner, dass die exspiratorische Entleerung der Lunge nicht allein durch Kontraktion ihrer elastischen Fasern, sondern unter aktiver Mitwirkung des zunehmenden Bronchialmuskeltonus erfolgt. So beruhen offenbar auch die Überblähung der nicht vom Exudat berührten Lungenabschnitte der erkrankten Seite auf reflektorischer Erweiterung des Bronchialbaumes.

Die Kompression der Lunge kann verschiedene Ursachen haben. Zunächst einmal kann nach Sauerbruch durch starke Schmerzen, auch eines kleinen Exudates, die Brustwand ruhig gestellt werden. Die Atemexkursion ist so wesentlich verringert oder ganz aufgehoben und führt zur Behinderung der Atmung. Dasselbe tritt ein, wenn der Erguss durch Schwielen und Schwarten abgekapselt wird und dadurch die Brustwand so fixiert wird, dass ihre respiratorische Dehnung aufhört. Ebenso schwindet der negative Druck bei einer atelektatischen oder einer pneumonisch infiltrierten Lunge, die dadurch ihre Elastizität und Zugkraft eingebüsst hat (Sauerbruch).

Die häufigste Ursache der Atemnot durch Kompression der Lunge ist aber zweifellos — dies zeigt sich in unseren Fällen schon an der Menge des abgelassenen Eiters — die Folge eines grossen Ergusses, dessen Wirkung die kompensatorischen Kräfte

der Regulatoren übersteigt. Zuerst mag die Konstanz des negativen Druckes und die Saugkraft auf Exudat und Brustwand durch eine Hebung der Brustwand und Senkung des Zwerchfells gewährleistet sein. Sind diese kompensatorischen Mittel erschöpft, dann fällt die Saugkraft auf das Exudat fort und es kommt stark und plötzlich zur plötzlichen Wirkung des Eigendruckes des Exudates (E. Rehn). Der Ausfall einer Lungenseite würde aber sicher nicht so schwere Atemnot und dadurch bedingte Cyanose verursachen, wenn nicht auch die andere gesunde Seite in ihrer Tätigkeit eingeschränkt würde. Durch die einsetzende kompensatorische Mehrarbeit wird das Mittelfell auf die gesunde Seite herübergesogen und so die inspiratorische Entfaltung gehemmt. Handelt es sich um ein rechtsseitiges Empyem, dann werden die Organe des Medastinums einmal durch die Druckwirkung des Exudates, dann durch die Saugkraft der gesunden Lunge nach links verlagert. Das Endresultat ist immer dasselbe, Einengung der Ventilationsfläche, Überanstrengung des Herzens, Cyanose und respiratorische Hypokapnie, Schädigung der Leberfunktion durch sie und durch direkte Toxinwirkungen. Die Berücksichtigung dieser Sekundärwirkungen bei unseren therapeutischen Massnahmen, bei der Indikation zum operativen Vorgehen ist das Neue unseres Weges.

Wie aus dem Spezialkapitel Empyem und Leberfunktion hervorgeht, besitzen wir in der Beobachtung der Alkalireserve, Glukosebelastungskurve und Urobilinprobe im Urin einen relativ zuverlässigen Indikator für den Zustand des Kranken in jedem Stadium der Erkrankung (Operationsgefährdung und Narkoseempfindlichkeit). Sie geben dem Chirurgen nunmehr die nötige Sicherheit der Entschlüsse und Massnahmen durch welche Misserfolge verhindert werden können, denn auf das Auge allein kann sich niemand verlassen. Ein zu frühes operatives Vorgehen ist ebenso schädlich wie ein zu spätes Eingreifen, beides führt zu Misserfolgen.

Man kann die beiden Formen der Hypokapnie an Hand der der Bewegungen der Alkalireserve erkennen. Bei der respiratorischen Form liegen die Werte der Alkalireserve tief, steigen aber nach Entlastung sehr schnell wieder zur Norm an. Danach sind auffallend starke Herabsetzung der Alkalireserve und schneller Anstieg zu Normalwerten als typisch für die respira-

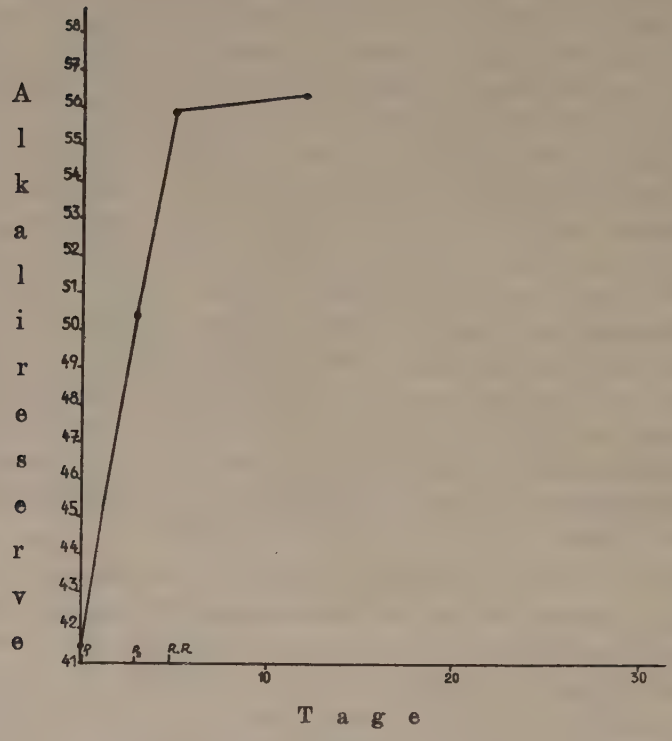

Fig. 11

Fall 34

P_1 und P_2 = Entleerungspunktionen
RR = Rippenresektion

Typischer Fall einer **respiratorischen Hypokapnie.** Totales Empyem rechts, mischinfiziert, geheilt.

(Siehe auch Fig. 1—4)

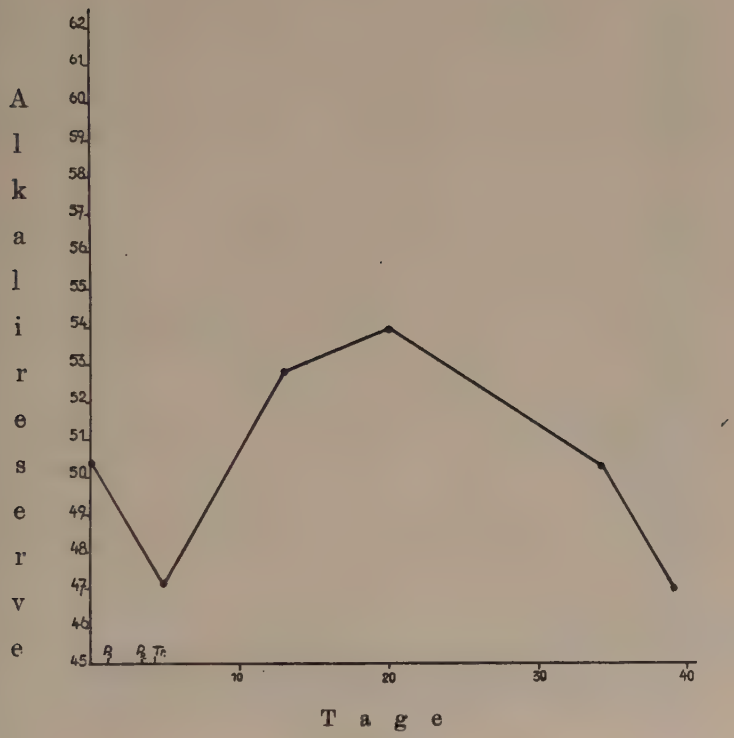

Fig. 12

Fall 27

P_1 und P_2 = Entleerungspunktionen

Tr. = Troikarteinführung mit Dauerdrainage

Fall einer **toxischen Hypokapnie.**

Pyopneumothorax links bei Lungenabszess, mischinfiziert. Durchbruch des Eiters in die Perikardhöhle. **Exitus.**

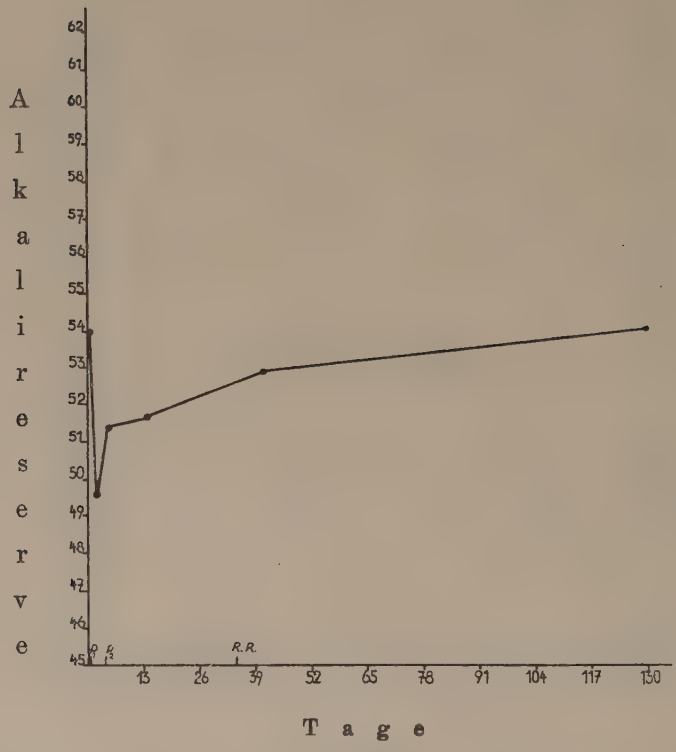

Fig. 13

Fall 6

P_1 und P_2 = Entleerungspunktionen

RR. = Rippenresektion

Typyscher Fall einer **toxischen Hypokapnie**, der die grosse Empfindlichkeit dieser Fälle zeigt: schon durch geringe Druckverschiebung (Punktion) sinkt die Alkalireserve. Totales Empyem rechts, mischinfiziert, geheilt.

torische Hypokapnie zu betrachten (Fig. 11).* Demgegenüber liegt es in der Entstehungsart und Natur der toxischen Hypokapnie, durch Säureeinbruch ins Blut und Leberschädigung begründet, dass sie sich langsam entwickelt, zögernder zurückgeht und sich prognostisch besonders ungünstig auswirkt. Die Anfangswerte der Alkalireserve liegen höher (Fig. 12)**. Auf hohe Empfindlichkeit und Operationsgefährdung kann man schliessen, wenn schon durch eine geringe Druckverschiebung, etwa durch Punktion (Fig. 13) ein deutliches Absinken der Alkalireserve eintritt. (E. Rehn)

Beim Pleuraempyem handelt es sich um einen meist hochvirulenten Eiterungsprozess, bei dem sich im Intermediärstadium, d. h. im Zeitpunkt vorhandener Labilität jeder Eingriff verderblich gestalten kann. Gerade in diesem Intermediärstadium virulenter Entzündungs- und Eiterungsprozesse ist operative Zurückhaltung am Platze. Ein Blick auf die Alkalireserve lässt auch hier Zeitpunkt und Ausmass des Eingriffes richtig treffen. Werte unter 50 sind immer bedrohlich. In allen gefährdeten Fällen muss man einen abwartenden Standpunkt einnehmen und darauf bestehen, den Patienten allmählich operationsreif zu machen durch vorsichtige Entleerungspunktionen, dann erst soll, wenn nötig, die Rippenresektion angeschlossen werden. Sind jedoch die Sekundärschäden gering, die Alkalireserve hoch, darf man schon in der ersten Sitzung die Rippenresektion machen, um mit der Saugdrainage zu beginnen.

6. Bemerkungen zur Narkose und Anaesthesie.

Die Wahl der Anaesthesie oder Narkose ist bei Operationen des Pleuraempyems von ganz besonderer Wichtigkeit, weil sie an sich einen Eingriff in das Kreislauf- und Stoffwechselgeschehen bedeuten. Sie hat sich zunächst nach dem von E. Rehn und H. Killian aufgestellten Indikationsschema der Schmerzbetäubung zu richten.

Die Forderung nach Berücksichtigung des Allgemeinzustandes als Folge der Haupt- und Nebenkrankheiten (affektive und latente Schäden) ist für die Empyembehandlung die Wich-

*) Siehe auch die Glukose Belastungsprobe dieses Falles (Fig. 1—4)
**) Siehe auch die Glukose Belastungsprobe dieses Falles (Fig. 6).

tigste. Bei einem Patienten mit darniederliegendem Kreislauf, darniederliegender Atmung und darniederliegendem Stoffwechsel darf nie ein Mittel gebraucht werden, das im gleichen Sinne schädigend wirkt. So darf ein Patient mit Pleuraempyem, bei dem die Atemoberfläche eingeschränkt ist, nicht mit einem Mittel vorbereitet und narkotisiert werden, welches starke und spezifische Verringerung der Ventilation herbeiführt, wie es z. B. das Avertin darstellt. Bei den Empyemkranken handelt es sich meist schon um Kranke mit darniederliegendem Kreislauf, deshalb ist die Verwendung von Chloroform absolut kontraindiziert da durch sie der Kreislauf noch weiter in die depressive Phase gedrängt wird, was sich in Verringerung der strömenden Blutmenge, Verringerung des Blutdruckes, Störung des Stoffwechsels, und Erschöpfung der Alkalireserve kund tut.

Zur Operation des Pleuraempyems leisten die Gasnarkotika die besten Dienste, weil sie kreislaufanregende Wirkung entfalten, durch Kontraktion der Splanchnikusgefässe einen Schock verhindern oder gar beseitigen und Hyperventilation erzeugen. Der grosse Vorteil der Gasnarkotika ist ferner der, dass die Giftwirkung eben schon beim Absetzen der Narkose nahezu beendet ist. Dies spielt besonders bei der Operation der Empyeme eine grosse Rolle, da es sich dabei meistens um Kranke mit geschädigter Leberfunktion, geschädigtem Gesamtstoffwechsel und darniederliegendem Kreislauf, also um Patienten mit starker Operationsgefährdung und Narkoseempfindlichkeit handelt.

Der Anwendung des Aethers steht in leichteren Fällen dann nichts entgegen, wenn die Narkose im ersten Abschnitt des Toleranzstadiums gehalten wird, und O_2 verwendet wird. Volle Aethernarkose nach dem Tropfverfahren und Erreichung des Stad. III 2–3 sind für die Patienten schon sehr gefährlich.

Evipan-Vollnarkose Stad. III 2 wirkt ungünstig. Der Empyempatient ist gegen alle i. v. Barbitursäurepräparate empfindlich. Man verwende kleine Mengen, 3—5 ccm und injiziert sehr langsam unter steter Beobachtung der Atmung. Da die örtliche Anästhesie meist nicht ganz ausreicht, die Pleura parietalis empfindlich bleibt, empfiehlt Killian als weitaus beste Methode die Kombination von Lokalanaesthesie und Gasnarkose.

Laevuloseprobe: Der Patient nimmt in nüchternem Zustande 100 g Laevulose per os. In den nach 1 Stunde und je einer weiteren Stunde entnommenen Urinproben wird die Laevulose nach der Seliwanoff-

Methode bestimmt: Erwärmt man den Harn mit einigen Kriställchen Resorcin und dem halben Volumen rauchender Salzsäure, so tritt eine rote Farbe und ein dunkler Niederschlag auf, der sich in Alkohol mit roter Farbe löst.

Glukoseprobe: In nüchternem Zustande wird den Patienten 100 g Traubenzucker per os gegeben. Darauf wird 4 mal 0,1 ccm Blut entnommen und zwar nach $^1/_2$ Stunde, nach 1 Stunde, nach 2 Stunden und nach 3 Stunden und mittels Mikromethode nach Hagedorn-Jensen der Blutzucker bestimmt. Kurven siehe Fig. 1—10.

Urobilinprobe: Der Urin wird mit Ehrlichs Reagenz (2% Dimethylparaminobenzahldehyd in ca. 5%iger Salzsäure), das in wenigen Tropfen zugesetzt wird, auf Urobilin untersucht. Bei positiver Probe tritt in der Kälte Rotfärbung auf.

Alkalireserve: Dem Patienten wird aus nicht gestauter Vene 10 ccm Blut entnommen und die Alkalireserve nach der Methode von van Slyke bestimmt.

Es sei gestattet, Anamnese und Verlauf der

48 Fälle

in verkürzter Form der Arbeit beizulegen.

Fall 1

Patient 32 Jahre alt.

Anamnese: Vor etwa 5 Wochen hatte Patient einen Abszess am Halse. Seither fühlt er sich krank. In den letzten 8 Tagen trat ziemlich hohes Fieber auf und gleichzeitig zunehmende Kurzatmigkeit. Einlieferung in die chirurgische Klinik.

Befund: Kräftiger, gut aussehender Mann. Liegt im Bett auf der rechten Seite. Haut heiss und trocken. Sehr kurzatmig. Puls stark beschleunigt.

Röntgenbefund: Doppelseitiges, basales Empyem.

Eiter: Dickflüssig. Staphylococcus Aureus.

Therapie: Punktion am gleichen Tage: 110 ccm Eiter. 8 Tage später Punktion: 20 ccm Eiter. 4 Tage später Operation in Lokalanästhesie. Resektion eines 8 cm langen Stückes der 10. Rippe. Starke Eiterentleerung. Einlegen eines Drains, Anschliessen des Perthesschen Apparates. 1 Tag später 280 ccm Eiter. Die fünf folgenden Tage: 20—50 ccm Eiter täglich. 24 Tage nach der Operation Entfernung des Drains. 14 Tage später geheilt entlassen.

Fall 2

Patient 27 Jahre alt.

Anamnese: Einlieferung aus der medizinischen Klinik wegen postpneumonischem Lungenabszess.

Befund: Abgemagerter Mann. Auffallende Blaufärbung der Haut. Deutliche Atemnot. Auswurf von massenhaft stinkendem Eiter.

Röntgenbefund: Mehrkammeriges Empyem rechts bei Lungenabszess.

Eiter: mit Streptococcen infiziert.

Therapie: In den ersten Tagen: Cardiaca. Punktion 6 Tage nach Einlieferung. Eiter entleert. 1 Tag später Operation in Lokalanästhesie. Resektion eines Stückes der 8. Rippe, ausgedehnte Abszesshöhle gefunden. Einlegen zweier Drains. 2 Tage später eitriges Sputum und Eiterabsonderung im Verband. 1 Tag später Verschlechterung, starke Cyanose, Delirium. 1 Tag später Exitus.

Sektionsbefund: Hauptleiden: Pleuraempyem. Todesursache: Kreislaufschwäche.

Status nach Rippenresektion rechts: Operativ eröffnete Empyemhöhle rechts unten, multiple abgekapselte Empyemhöhlen von Wallnuss- bis Apfelgrösse in der Umgebung der operativ eröffneten Empyemhöhle nach vorne zu und zum Mittelfeld hin. Zuweilen Konfluenz der stinkenden Eiter enthaltenden Empyemhöhlen, wovon die eine kurz vor dem Durchbruch in den Herzbeutel steht. Kindskopfgrosse Empyemhöhle im Bereiche der dorsalen Seite des rechten Oberlappens bis an die Wirbelsäule reichend, 600 ccm blutig-stinkenden Eiter enthaltend. Multiple Lungenabszesse im rechten Unterlappen ohne nachweisbare Kommunikation mit irgend einer Empyemhöhle. Sehr derbe Pleuraschwarten rechts, frische fibrinös-eitrige Pleuritis im Bereich des linken Unterlappens. Ausgedehnte bronchogene Gangränherde am linken Unterlappen. Schwere hämorrhagisch eitrige Tracheitis und Bronchitis.

Fall 3

Patient 58 Jahre alt.

Anamnese: Vor 8 Wochen hatte Patient eine Otitis media, die operiert worden war. Seither hat er Fieber. Vor 8 Tagen Husten ohne Auswurf. Jetzt stinkender, schmutziggelber Auswurf. Einlieferung in die chirurgische Klinik.

Befund: Sehr schwacher Mann, blass und verfallen, leicht benommen, Zunge trocken und belegt.

Röntgenbefund: Lungenabszess.

Therapie: Sofort Operation in Lokalanästhesie. Resektion eines 6 cm langen Stückes der 5. und 6. Rippe. Mehrfache Probepunktionen ohne Ergebnis. Kein Blut aspiriert. Wegen schlechten Zustandes, zweizeitige Operation beschlossen. Jodoformgazetamponade. Verband. Nach der Operation Aushusten von einigen schleimig-blutigen, nicht stinkenden Gewebefetzen. 4 Stunden später Exitus unter den Zeichen der Kreislaufinsuffizienz.

Fall 4

Patient 67 Jahre alt.

Anamnese: Vor 4 Jahren Rippenquetschung der linken Seite. Gute Heilung, keine Beschwerden hinterlassend. Vor einem Monat zunehmende stechende Schmerzen am linken Rippenbogen, die auch teilweise als Bauchweh empfunden wurden. Rippenfellentzündung wurde festgestellt und mit Umschlägen behandelt. Wenige Tage später starke Dämpfung der ganzen

linken Brustseite, Probepunktion, die Eiter ergab. Einlieferung in die Chirurgische Klinik.

Befund: Mittelgrosser Mann, in einem für sein Alter ausreichenden Kräfte- und Ernährungszustand.

Röntgenbefund: Totales Empyem links.

Eiter: Mitteldick, gelblich. Mischinfiziert.

Therapie: Punktion am selben Tage: reichlich Eiter. Operation in Allgemeinnarkose 2 Tage später: Resektion eines 6 cm langen Stückes der 6. Rippe. Reichlich Eiter entleert. Einlegen eines Drains, Anschliessen des Bülauschen Apparates. Operation gut überstanden. 3 Tage später gutes Allgemeinbefinden. 100 bis 200 ccm Eiter entleert.

9 Tage später nach anfänglicher Besserung plötzlich einsetzende starke Schmerzen auf der rechten gesunden Brustseite, Atembeklemmung und Herzschwäche, Dämpfung über der rechten Lunge und Knisterrasseln. Bronchopneumonie. Sofort interne Therapie. 11 Stunden später Exitus.

Sektionsbefund: Hauptleiden: Zustand nach Rippenresektion bei linksseitigem Pleuraempyem. Todesursache: Bronchopneumonie und Herzschwäche.

Drainierte Empyemhöhle links. Sehr derbe bindegewebliche Pleuraverwachsungen. Kein freier Eiter. Kompressionsatelektase des linken Unterlappens. Bronchitis. Frische Bronchopneumonie im rechten Unter- und Mittellappen. Alte, fibrinöse Auflagerungen auf der rechten Pleura, septischer Milztumor, Traktionsdivertikel am Oesophagus in Höhe der Bifurkation mit Perforation in einen abgekapselten Abszess innerhalb eines anthrakotischen Lymphknotens. Die Empyemhöhle war mischinfiziert mit B.proteus und hämolytischen Streptococcen. In den Bronchien massenhaft Pneumococcen und ganz feine Stäbchen. (Influenzabazillen?) Alte Sehnenflecke am Epikard, mässige Atheromatose des Aortensegels der Mitralis und der Kranzarterien. Altersektasie und stellenweise geschwürige Atherosklerose der Brust- und Bauchaorta. Auffallend weite Pulmonalis. Atrophie der Hoden und beginnende Prostatahypertrophie. Leichte Balkenblase, Laennecsche Lebercirrhose ohne Ascites. Meckelsches Divertikel. Alte pericholecystitische Verwachsungen. Fragliche Ulcusnarben an der kleinen Kurvatur des Magens. Senile Atrophie der Hirnwindungen. Alter phthisischer Primärkomplex im linken Oberlappen. Nichts von frischer Phthise. Aus

Milz, Herzblut und Herzbeutelflüssigkeit wurden hämolytische Streptococcen gezüchtet.

Fall 5

Patient 38 Jahre alt.

Anamnese: Kriegsverletzung vor 13 Jahren: Brustverletzung. Heute ist noch Granatsplitter in der Brust röntgenologisch deutlich zu erkennen. Vor zwei Monaten traten Lungenblutungen auf. Einlieferung in die Chirurgische Klinik. Schmerzen seit einer Woche in der rechten Brustseite, besonders beim Atmen, Husten und allen Bewegungen. Pat. hat kaum noch Husten und etwas Auswurf. Letzterer war vor kurzem noch reichlich vorhanden. Seit einigen Tagen Kurzatmigkeit, die immer schon bei starken Anstrengungen vorhanden war.

Befund: Korpulenter Mann in mässigem Allgemeinzustand, blasses, cyanotisches Aussehen. Sehr kurzatmig.

Röntgenbefund: Mehrkammeriges, totales Empyem links.

Eiter: Gelb-grünlich. Keine Bakterien.

Therapie: Punktion am selben Tage: 750 ccm Eiter. 3 Tage später nach guter Besserung Troikarteinführung bei hohem Fieber und zunehmender Dypnoe: 800 ccm Eiter. Drainverband. Anschliessen des Perthesschen Apparates: 150 ccm Eiter in den ersten 24 Stunden abgesaugt. Beschwerden lassen nach, das Allgemeinbefinden bessert sich. 10 Tage später keine Eiterentleerung mehr. Temperaturanstieg, deshalb in leichter Narkose Resektion eines hinteren Teiles der 7. und 8. Rippe, Freilegung zweier grosser Empyemhöhlen. Die eine befindet sich über den hinteren, unteren Lungenabschnitten. In sie wird ein Tampon eingelegt. Die andere geht nach vorne gegen die vordere Brustwand. Einlegen eines Ventildrains nach L. Rehn. Breites Tamponieren der ganzen Wunde. 8 Tage später immer noch reichlich Eiter. 15 Tage später status idem, 6 Tage später Anlegen des Bülauschen Apparates: reichliche Eiterabsonderung. 18 Tage später immer noch reichliche Eiterabsonderung. 102 Tage später nochmalige Rippenresektion in Ätherlachgasnarkose. Paravertebrale Resektion eines etwa 10 cm langen Stückes aus der 9., 10. und 11. Rippe: reichlich Eiter. Patient bekommt eine Dauertropf-Infusion. 5 Tage später leichte Bronchitis. 30 Tage später: Eiter lässt nach. 7 Tage später: Patient steht auf Thoraxwand beginnt einzusinken. 40 Tage später Sekretion ge-

ringer geworden. 42 Tage später Bronchialfistel festgestellt. 53 Tage später reichlich Eiter. Allgemeinbefinden mässig, Bluttransfusion 350 ccm Blut. 1 Tag später Transfusion gut überstanden. Keine allgemeinen Beschwerden.

Obere Wunde sezerniert geringer, dort deutliche Schrumpfung. Untere Wunde sezerniert reichlich, hat Bronchialkommunikation. 61 Tage später Lungenbefund unverändert, Patient erholt sich. 15 Tage später Einführen einer Kornzange in die untere Fistel, rechtwinkliger Lappenschnitt über der Fistelhöhle, 4 Rippenstümpfe der 7. und 8. Rippe bis auf 6 cm Länge reseziert. Ablösung der Scapula von der Muskulatur und Spaltung der Resthöhle. Eröffnung eines Cavums von 20 cm Ausdehnung und 10 ccm Durchmesser. Resektion der darüber gelagerten Rippen. Breite Tamponade. Verband. Am Abend ist Patient blass, sehr kleiner frequenter Puls, Bluttransfusion 250 ccm Blut. Coramin. Erholung. Ein Tag später wesentliche Besserung, kräftiger Puls. Ein Tag später zunehmender Verfall. Mittags rascher Exitus nach einem Hustenanfall mit Erbrechen.

Fall 6

Patient 61 Jahre alt.

Anamnese: Vor zwei Wochen Pneumonie des rechten Unterlappens. Vor 2 Tagen plötzlich starke Schmerzen in der rechten Seite, besonders beim Atmen. Zweimal durch Punktion Eiter entleert. Einlieferung in die Chirurgische Klinik.

Befund: Leidliches Allgemeinbefinden, leicht beschleunigte, etwas angestrengte Atmung.

Röntgenbefund: Totales Empyem rechts.

Eiter: Gelblich-grün. Mischinfiziert.

Therapie: Punktion am selben Tage: 300 ccm Eiter. 1 Tag später unveränderter Befund. 3 Tage später Schmerzen in der rechten Seite, Einführen eines Troikarts: 300 ccm Eiter, Einlegen eines Drains, Anschliessen des Bülauschen Apparates, mit diesem noch weitere 110—150 ccm Eiter am selben Tage abgesaugt. 2 Tage später kaum noch Eiterentleerung, Allgemeinbefinden gebessert. 6 Tage später wesentliche Besserung, tägliche Eiterentleerung 20—30 ccm. Starke Blutbeimengung. 13 Tage später 10—20 ccm Eiter täglich. 10 Tage später Resektion eines 4 cm langen Stückes der 8. Rippe. Einlegen eines Ventildrains nach L. Rehn. 5 Tage später geringe Sekretion.

Wundverhältnisse gut. Temperatursteigerung wegen Bronchopneumonie des rechten Unterlappens. 8 Tage später geht die Bronchopneumonie zurück. Wunde sezerniert jetzt reichlich Eiter. 12 Tage später mässige Sekretion. Besserung. 35 Tage später Drain entfernt. 14 Tage später Aufstehen. 32 Tage später Wunde gut verschlossen, in gutem Allgemeinzustand nach Hause entlassen.

Fall 7

Patient 17 Jahre alt.

Anamnese: Vor 5 Wochen erkrankt mit hohem Fieber usw. Lungenentzündung links festgestellt. Keine Entfieberung. Wegen Atemnot, hohen Fiebers, Schüttelfrösten und Schmerzen beim Atmen und Benommenheit 9 Tage später in die Medizinische Klinik eingeliefert.

Befund: Krank aussehender Patient mit Atemnot.

Therapie: Zunächst konservative Behandlung. Dann Probepunktion, die Eiter ergibt. Einlieferung in die Chirurgische Klinik wegen Verdachts auf Empyem.

Röntgenbefund: Teilempyem im unteren Abschnitt der linken Pleurahöhle.

Eiter: Dick. Pneumococcen.

Therapie: Operation in Lokalanästhesie 4 Tage nach Einlieferung. Resektion eines 2 cm langen Stückes der 9. Rippe. Probepunktionen an verschiedenen Stellen ergeben keinen Eiter. Deshalb Pleurahöhle nicht eröffnet. Einlegen eines Drainrohres und Gazestreifen in die Wunde. 3 Tage später kein Eiter aus der Wunde. Drain entfernt. 5 Tage später Gazestreifen entfernt. 8 Tage später Temperatur normal. Patient steht auf. 23 Tage später geheilt entlassen.

Fall 8

Patient 52 Jahre alt.

Anamnese: Vor zwei Jahren doppelseitige Lungen- und Brustfellentzündung. Abheilung, aber immer noch Auswurf, besonders morgens. Vor 4 Wochen plötzliches Seitenstechen rechts, besonders beim Atmen und Husten. Schleimiger Auswurf. Fieber. Patient konnte nur oberflächlich atmen und hatte Schmerzen bei der Inspiration. Einweisung in die Medizinische Klinik. Dort mehrmals punktiert und Eiter entleert. Einlieferung in die Chirurgische Klinik wegen Empyems.

Befund: Patient in stark reduziertem Allgemeinzustand.
Röntgenbefund: Interlobäres Empyem rechts.
Eiter: Übelriechend.

Therapie: Punktion am selben Tage: keine Eiterentleerung. 4 und 5 Tage später Asthmaanfälle. Interne Therapie. 2 Tage später leichte Bronchopneumonie links. 4 Tage später Bronchopneumonie ziemlich abgeklungen. 2 Tage später Operation nach Vorbereitung mit 1 ccm zweiprozentigen Pantopons. Resektion einer Rippe zwischen der Axillar- und Mamillarlinie. 300 ccm Eiter entleert. Einlegen eines Drains. Anschliessen des Perthesschen Apparates. Im Laufe des Tages noch etwa 200 ccm Bluteitergemisch entleert. 3 Tage später 50—100 ccm Eiter täglich. 9 Tage später 20—25 ccm Eiter täglich. 21 Tage später 10 ccm Eiter täglich. Allgemeinbefinden besser. 11 Tage später Heberdrainage reichlich Eiter. 11 Tage später noch starke Sekretion aus der Wunde. 18 Tage später Gewichtszunahme. 13 Tage später Entfernung des Drains. 21 Tage später steht Patient auf. Eitrige Sekretion aus der Wunde. 96 Tage später: es besteht noch eine bleistiftgrosse Fistel, aus der sich täglich 20—25 ccm Eiter entleert. Patient wird in einen Höhenkurort zur Erholung entlassen.

Fall 9

Patient 30 Jahre alt.

Anamnese: Vor ungefähr 3 Wochen Pneumonie rechts, die in der Medizinischen Klinik behandelt wurde. Von dort Einlieferung in die Chirurgische Klinik.

Befund: Mittelgrosser, schmächtiger Patient in genügendem Ernährungszustand.

Röntgenbefund: Interlobäres Empyem rechts und Teilempyem im unteren Abschnitt der rechten Pleurahöhle.

Eiter: Mit Pneumococcen infiziert.

Therapie: Operation in Lokalanästhesie kombiniert mit Inhalationsnarkose 3 Tage nach Einlieferung: Resektion eines 5 cm langen Rippenstückes. Eiter entleert. Einlegen eines Drains. 1 Tag später gutes Allgemeinbefinden. Bis 9 Tage später 50 ccm Eiter täglich. 7 Tage später Allgemeinbefund verschlechtert. Leichte Schmerzen dicht unterhalb der Resektionsstelle. 50 ccm Eiter entleert. 31 Tage später Wundsekretion verschwindend gering. 23 Tage später keine Sekretion mehr. 13 Tage später

Wunde verheilt. Dem Patient wird Nachkur empfohlen und geheilt entlassen.

Fall 10

Patient 69 Jahre alt.

Anamnese: Vor einem Monat Lungenentzündung, seither fühlt er sich nie wohl. Hatte eitrigen Auswurf, schwitzte stark, besonders nachts. Klagte über Druckgefühl in der linken Brustseite. Einlieferung in die Chirurgische Klinik.

Befund: Sehr blass aussehender, aufgeregter Patient in schlechtem Ernährungszustand.

Röntgenbefund: Totales Empyem links.

Eiter: Mit Streptococcen infiziert.

Therapie: Operation 6 Tage nach Einlieferung. Resektion eines 8—10 cm langen Stückes der 7. Rippe. Einlegen eines Drains. Anschliessen des Perthesschen Apparates. 2 Tage später sehr schwach, keine Temperatur. 1 Tag später Exitus an Herzinsuffizienz.

Sektionsbefund: Hauptleiden: Pleuraempyem links. Todesursache: Herzschwäche, chronische Pneumonie.

Zustand nach operativer Angehung eines linksseitigen Pleuraempyems. Linksseitiges Pleuraempyem mit nur wenigem eitrigem Inhalt. Ausgedehnte pleuritische Schwartenbildung links, pneumonische Kaverne im linken Oberlappen mit Perforation in die Pleurahöhle. Chronische Pneumonie der linken Lunge, eitrige Bronchitis bei Bronchiektasien links. Braune Atrophie des Herzens. Atheromatose der Aorta und der Karotiden. Kavernöse Erweicherung der Nieren, Prostatahypertrophie. Balkenblase, senile Atrophie der Hoden. Hydrocele links. Knotenkropf beidseitig.

Fall 11

Patient 58 Jahre alt.

Anamnese: Vor 13 Monaten Fall eines Baumes auf die rechte Schulter. Seit 6 Monaten Klagen über stechende Schmerzen rechts mit Aushusten von grossen Mengen gelben Eiters. Patient fühlt sich müde, hat im letzten Halbjahr über 30 Pfund abgenommen, Appetit schlecht. Einlieferung in die Chirurgische Klinik.

Befund: Mittelgrosser Mann in schlechtem Ernährungszustand und von blasser Hautfarbe. Keine Atemnot. Tägliche Sputummenge 150 ccm, Pneumococcen enthaltend.

Röntgenbefund: Totales Empyem rechts.

Eiter: Rahmig, gelb.

Therapie: Operation in Lokalanästhesie und Äther-lachgasnarkose 6 Tage nach Einlieferung: Resektion eines 4—5 cm langen Stückes der 9. Rippe. 500 ccm Eiter entleert. Einlegen eines Drains. Anschliessen des Bülauschen Apparates. 10 Tage später: 50—100 ccm Eiter. 2 Tage später: 20 ccm Eiter. 8 Tage später reichlich Eiter. 50 Tage später: Patient entfiebert, allgemeine Besserung, nur geringe Sekretion. 17 Tage später Drain entfernt. 30 Tage später Wunde geschlossen. 3 Tage später in Behandlung seines Arztes entlassen.

Fall 12

Patient 55 Jahre alt.

Anamnese: Während des Aufenthaltes im Krankenhaus bekam Patient eine Lungenentzündung. Als keine Besserung eintrat, ergab eine Punktion mehrere ccm Eiter. Einlieferung in die Chirurgische Klinik.

Befund: Mittelgrosser Mann in äusserst schlechtem Allgemeinzustand. Schwerste Kreislaufschwäche. Mässig starke Mengen übelriechenden Sputums.

Röntgenbefund: Teilempyem im unteren Abschnitt der linken Pleurahöhle bei Lungenabszess.

Therapie: Sofort Probepunktion: ohne Erfolg. Bluttransfusion 300 ccm Blut. 3 Tage später wesentliche Besserung. 4 Tage später Röntgenbild ähnlich wie bei einer TBC., deshalb vorläufig auf eine Operation verzichtet. 4 Tage später Zustand unverändert. 7 Tage später Verschlimmerung des Zustandes. Starkes Aufflackern des pneumonischen Prozesses. 1 Tag später keine Besserung. 3 Tage später starke Atemnot, kaum fühlbarer Puls, Herzschwäche. Interne Therapie. Besserung. 2 Tage später plötzlich wieder schwere Atemnot, kaum fühlbarer Puls, Exitus abends an Herzinsuffizienz.

Sektionsbefund: Hauptleiden: Empyem der linken Pleurahöhle. Todesursache: Herzschwäche

Dichte pneumonische Infiltration des gesamten linken Unterlappens mit Bildung zahlreicher bis kirschgrosser eitriger Einschmelzungsherde in den hinteren und unteren Abschnitten des linken Unterlappens. Empyem der linken Pleurahöhle — 1600 ccm Eiter enthaltend. Stärkste Bronchitis und Tracheitis hämorrhagica. Schwellung der Bifurkationslymphdrüsen, Kom

pression des linken Oberlappens und Verdrängung des Herzens nach rechts. Keine Bronchopneumonie in der rechten Lunge. Keine metastatischen Eiterungen. Infektiöser Milztumor. Lipoidschwund der Nebennierenrinde. Mässige Atheromatose der Aorta und der Kranzgefässe. Beginnende arteriosklerotische Schrumpfniere. Solitärstein in der Gallenblase.

Fall 13

Patient 63 Jahre alt.

Anamnese: Seit 9 Monaten Blut im Auswurf. Nächtliche Schweissausbrüche, häufig erkältet. Vor 3 Monaten Atherom der linken Brustwand entfernt. Es wird dabei eine feuchte Pleuritis festgestellt. Punktion ergab seröses Exudat. Dann wegen Verdacht auf Lungenentzündung in die Medizinische Klinik eingeliefert. Dort ergab eine Punktion 250 ccm Eiter. Einlieferung in die chirurgische Klinik.

Befund: Patient in mittlerem Allgemein- und Ernährungszustand. Haut schlaff, rahmiges Sputum.

Röntgenbefund: Teilempyem im unteren und mittleren Abschnitt der rechten Pleurahöhle bei Lungenabszess.

Eiter: Dick, rahmig. Staphylococcus Aureus.

Therapie: Operation am selben Tage in Lokalanästhesie, Resektion eines 6 cm langen Stückes der 9. Rippe. Eiterentleerung. Einlegen eines Drains. 2 Tage später Anschliessen des Perthesschen Apparates. 1 Tag später: 250 ccm Eiter. 2 Tage später: 100 ccm Eiter. 4 Tage später status idem. 2 Tage später: 50—100 ccm Eiter. 4 Tage später: 50 ccm Eiter täglich. 6 Tage später starker Hustenanfall, eitriger, übelriechender Auswurf, 150 ccm Eiter entleert. 2 Tage später erneuter Hustenanfall. Blutig-eitriger Auswurf. 1 Tag später Blutsturz, wenige Stunden später Exitus.

Sektionsbefund: Hauptleiden: Chronische Pneumonie, Lungenabszess, Pleuraempyem. Todesursache: Arrosion eines Lungenarterienastes, Erstickung.

Chronische lobäre Pneumonie des rechten Unterlappens. Faustgrosse, von blutigen Massen erfüllte Abszesshöhle im Zentrum des rechten Unterlappens. Arrosion des rechten unteren Astes der Lungenarterie. Blutung in den Tracheobronchialbaum. Suffokationsstellung der Epiglottis. Zustand nach Eröffnung eines Pleuraempyems rechts: Ausgedehnte Verschwartung beider

Pleurablätter im Bereich der hinteren und seitlichen Abschnitte der rechten Lunge. Völlige Verkalkung des linken Anulus fibrosus des Herzens. Atherosklerose der Aortenwurzel an der Narbe des Ductus Botalli und der Bauchaorta. Schwere Fettleber. Septitischer Milztumor.

Fall 14

Patient 39 Jahre alt.

Anamnese: Vor 5 Monaten Trauma der linken Schulter. Darauf während 3 Tagen starkes Schwitzen und Atemnot beim Einatmen. Auch Schmerzen bei Bewegung des linken Armes. Kein Blutspucken. Nach 14 Tagen Bettruhe und 8 Tagen Schonung konnte leichte Arbeit wieder getan werden. 4 Monate später und 10 Tage vor Einlieferung plötzlich hohes Fieber, 39° C, das in den folgenden 7 Tagen zwischen 38 und 39° C blieb. Am ersten Tage sehr viel schmutzig graugefärbtes Sputum, das angeblich nie rostbraun gewesen ist. Einlieferung in die Chirurgische Klinik.

Befund: Patient in schlechtem Allgemeinzustand mit tiefliegenden Augen und feuchter Haut. Hochgradiger Foetor ex ore.

Röntgenbefund: Apikaler und interlobärer Abszess rechts.

Therapie: Konservative Behandlung, interne Therapie.

14 Tage nach Einlieferung Bluttransfusion: 300 ccm Blut. Keine Reaktion. 5 Tage später Sputummenge: 150 ccm. 4 Tage später grössere Eiterentleerung. 5 Tage später Probepunktion, die Eiter ergab. 1 Tag später Probepunktion: fünfmal blutig. Deshalb keine Operation vorgenommen. 7 Tage später: Auswurfmenge 100—150 ccm. 32 Tage später kein Fieber mehr seit längerer Zeit. Allmählicher Rückgang der Sputummenge, die jetzt 5—10 ccm pro Tag ist. Patient in Behandlung des praktischen Arztes entlassen.

Nach 8 Monaten kommt der Patient wieder in die Chirurgische Klinik wegen starker Lungenblutung vor 2 Tagen. Der Allgemeinbefund hat sich gegenüber dem Entlassungsbefund nicht wesentlich geändert. Patient ist nur bleicher als bei der Entlassung. 4 Tage später: Patient fühlt sich wohl, die Blutungen haben sich nicht wiederholt. 5 Tage später Operation in Endormäthernarkose, Resektion breiter Stücke der 2.—6. Rippe vom Rippenknorpel beginnend, nach Lateral. Die Pleura

ist zum Teil verschwartet und streckenweise, besonders über dem Mittel- und Unterlappen, mitentfernt worden. Einlegen eines Gummidrains. Eingriff gut überstanden, jedoch 2 Stunden nach der Operation bekommt der Patient leichte Cyanose, deshalb 1½ ltr. Kochsalzlösung infundiert. Besserung. 2 Stunden später wieder leichte Cyanose. Deshalb nochmalige Infusion von 1½ ltr. Kochsalzlösung. Patient erholt sich. 1 Tag später nach guter Erholung bekommt Patient plötzlich hochgradige Dyspnoe, Cyanose und kleinen frequenten Puls. Diagnose. Embolie. Interne Therapie. Am Abend ist der Patient noch immer blau. 1 Tag später noch Cyanose: Temperatur auf 37,2° C. zurückgegangen. Dyspnoe verschwindet vollständig. Am Abend fühlt Patient sich wohl. 1 Tag später gute Erholung, keine Cyanose, Patient schwitzt stark. 2 Tage später Wohlbefinden. Immer noch starke Schweissabsonderung. Temperatur unter 37°. Entfernung des Drains. Viel seröse Flüssigkeit entleert. 3 Tage später weiterhin gute Erholung. 1 Tag später Temperatur 39° C, starkes Schwitzen, keine Beschwerden. Viele eitrige seröse Flüssigkeit aus der Drainöffnung entleert. Wunde ist bis 2 ccm oberhalb der Drainöffnung am unteren Wundrand per primam geheilt. 1 Tag später starker Schweiss, Temperatur 38,8° C, Patient fühlt sich aber wohl. 1 Tag später geht Temperatur zurück. Leichte Cyanose, interne Therapie. 2 Tage später Temperatur 39° C, viel Schweiss, Cyanose, zugenommen, ziemlich starke Atemnot. 5 Tage später: Patient stirbt unter den Zeichen der Kreislaufschwäche, nachdem die Herzmittel die Cyanose nicht beseitigen konnten.

Fall 15

Patient 60 Jahre alt.

Anamnese: Vor 1½ Jahren Autounfall. Fleischwunde, grosser Bluterguss am rechten Arm und Bruch der 6. und 7. Rippe rechts. 4—5 Wochen später wieder arbeitsfähig. Vor einigen Wochen bei einer Arbeit bekam Patient plötzlich starke Schmerzen in der Gegend des alten Rippenbruches. Später ab und zu Fieber und Schmerzen beim Atem, die mit Brustwickel und Einreiben behandelt wurden. Vor 8 Tagen ergab eine Probepunktion der rechten Brustseite serösen Erguss. Einlieferung in die Chirurgische Klinik.

Befund: Patient in mässigem Ernährungs und Allgemeinzustand.

Röntgenbefund: Totales Empyem rechts.

Eiter: Mit Streptococcen infiziert.

Therapie: Einlegen eines Drains in den Zwischenrippenraum rechts in Lokalanästhesie. Anschliessen einer Heberdrainage. 5 Tage später plötzliches Ansteigen des Fiebers bis 40° C. 1 Tag später Besserung. 5 Tage später kritischer Temperaturabfall. Überall am Körper, wo Patient Spritzen bekommt, entsteht starke Rötung und Schwellung. Eine vor 3 Tagen angelegte Blutkultur ergibt haemolytische Streptococcen in Reinkultur. 2 Tage später Temperaturabfall, 4 Tage später starke Schmerzen, Atemnot. 5 Tage später Kreislaufschwäche. 3 Tage später Exitus unter den Zeichen der Herz- und Kreislaufschwäche.

Sektionsbefund; Hauptleiden: Pleuraempyem Todesursache: Allgemeininfektion. Kachexie.

Knöchern verheilte Fraktur der 6. Rippe. Kleinhandtellergrosse schwielige Verwachsung beider Pleurablätter, über dieser Stelle markstückgrosse, eitergefüllte Resthöhle. Handgrosse, operativ entleerte Pleuraempyemresthöhle an der Lungenhinterfläche mit schwieliger Verdickung der Pleuren. Im 9. Zwischenrippenraum 3 cm tiefe Operationswunde. Subkutane eitrige Phlegmone von der Operationswunde bis in die Höhe der rechten Lungenspitze. Emphysem beider Oberlappen. Hypostase und eitrige Bronchitis in beiden Unterlappen. Strangförmige Verwachsung des unteren hinteren Lungenrandes links, handtellergrosser bis auf den Knochen reichender Dekubitus über dem Kreuzbein. Dekubitus über beiden äusseren Maleolen. Septischer Milztumor. Drei verkalkte Primäraffektherde in den Lymphdrüsen des Mesenteriums. Bildung zweier Ureteren links.

Fall 16

Patient 63 Jahre alt.

Anamnese: 4 Tage vor Aufnahme in die Medizinische Klinik plötzlich erkrankt mit stechenden Schmerzen rechts beim Atmen, Husten. Brauner Auswurf. Zunehmende Atemnot. Einlieferung in die Chirurgische Klinik.

Befund: Patient ist gelb (In den letzten 3 Jahren hat er viele Arsenpräparate gespritzt (Reben), besonders viel vor drei Jahren). Er fühlte sich damals ein Vierteljahr nicht wohl, appetitlos und führte das auf reichliches Einatmen des Arsenstaubes zurück.

Röntgenbefund: Interlobäres Empyem rechts.

Eiter: Mit Staphylococcus Aureus infiziert.

Therapie: Punktion 11 Tage nach Einlieferung: 300 ccm Eiter. 2 Tage später plötzlicher Exitus unter den Zeichen einer akuten Herzschwäche.

Sektionsbefund: Hauptleiden: Rechtsseitiges Pleuraempyem. Todesursache: Pneumonie.

Chronische Pneumonie des rechten Lungenoberlappens. Metapneumonisches Empyem der rechten Pleurahöhle. Schwielig derbe Verwachsungen des Unterlappens mit der Pleura costalis. Lungenoedem, nichts von Lungenembolie. 110 ccm Transudat im Herzbeutel. Atheromatose der Koronarien, beginnende Stauungsleber. Prostatahypertrophie mit beginnender Balkenblase.

Fall 17

Patient 38 Jahre alt.

Anamnese: Vor 16 Jahren im Krieg Granatsplitterstreckschuss in die rechte vordere Brustseite. Splitter damals entfernt, 8 Monate Behandlung im Lazarett. Heilung. Vor drei Wochen Schmerzen in der alten Narbe unter dem rechten Schulterblatt und starke Rötung derselben. Später wegen Eiterentleerung aus dieser alten Wunde in ärztliche Behandlung gegangen. Einlieferung in die Chirurgische Klinik.

Befund: Kräftiger Mann in gutem Ernährungszustand.

Röntgenbefund: Teilempyem im unteren Abschnitt der rechten Pleurahöhle.

Therapie: Operation in Chloraethyl-Aethernarkose 7 Tage nach Einlieferung, Abtragen von je drei cm von beiden Enden der schon resezierten 10. Rippe. Handtellergrosse Empyemhöhle stellt sich heraus. Deshalb Resektion eines etwa 4 cm langen Stückes der 9., 8. und 7 Rippe. Entfernung der Schwarte, sodass glatte Wundverhältnisse festgestellt werden. Streifendrainage, Einlegen eines Drains. 2 Tage später Schmerzen in der Gegend der linken Hüfte, wo eine mehr als handgrosse rote Schwellung eingetreten ist. Auf Alkoholbehandlung Besserung. 5 Tage später Behandlung der Schwellung mit 50% Ichthyol. Leichtes Absinken derselben. 17 Tage später, seit 3 Tagen Schmerzen in der linken Gesässbacke mit starker Druckempfindlichkeit und leichter Rötung der Haut. Deshalb breite Incision derselben in Chloraethylrausch. Viel rahmiger Eiter entleert. Drain und Streifen.

27 Tage später Allgemeinbefinden gut. 20 Tage später Entlassung mit gut verheilter Thoraxwunde und gut granulierender Wunde der Gesässbacke.

Fall 18

Patient 40 Jahre alt.

Anamnese: Vor $1^3/_4$ Jahren angeblich Lungenentzündung, worauf keine Besserung eintrat. Einlieferung in die Medizinische Klinik. Dort 5 Wochen Behandlung. Einmal Bluttransfusion gemacht und einmal Abpunktieren von 160 ccm Eiter. Einlieferung in die Chirurgische Klinik.

Befund: Mittelgrosser Mann in mässigem Ernährungszustand. Atmung mässig beschleunigt.

Röntgenbefund: Interlobäres Empyem rechts.

Eiter: Grüngelb. Keine Bakterien.

Therapie: 6 Tage nach Einlieferung macht der Patient einen schwerkranken Eindruck mit ziemlich starker Cyanose und ist sehr kurzatmig. 2 Tage später Operation in Lachgasnarkose, Resektion eines grossen Stückes der 6. Rippe. Starke Eiterentleerung. Einlegen eines Drains. Anschliessen des Perthesschen Apparates. Operation nicht gut überstanden. Puls stark beschleunigt. Interne Therapie. 26 Tage später: Eiterabsonderung lässt nach. 13 Tage später nur noch geringe Eiterabsonderung. 6 Tage später Drain entfernt. 9 Tage später Wohlbefinden. Ganz geringe Sekretion. 12 Tage später vollständig geheilt entlassen.

Fall 19

Patient 67 Jahre alt.

Anamnese: Seit 4 Jahren dauernder starker Husten mit reichlich rahmig-schleimigem Auswurf, angeblich kein Fieber dabei. Beim Liegen in der Nacht sehr starker Husten und viel Auswurf. Vor 14 Tagen Unwohlfühlen, stechende Schmerzen in der rechten Brust, sehr starker Husten und reichlich Auswurf. Wegen zunehmender Beschwerden Einlieferung in die Chirurgische Klinik.

Befund: Kleiner, älterer Mann in reduziertem Ernährungs- und Kräftezustand.

Röntgenbefund: Interlobäres Empyem rechts.

Eiter: Gelb, stinkend.

Therapie: Operation, 3 Tage nach Einlieferung, in Endormdämmerschlaf nach Bildung eines Empyema necessitatis. Breite Incision unterhalb des Angulus scapulae inferior bis zur hin-

teren Axillarlinie. Reichliche Eiterentleerung aus einem Herd unterhalb der Rippe. Einlegen eines Drains in den Zwischenrippenraum. Anschliessen des Perthesschen Apparates. Nach dem Eingriff hatte Patient einen schweren Kollaps. Interne Therapie. Am Abend Erholung. 20 Tage später immer noch gute Eiterentlerung. Wunde fängt an sich zu schliessen. 26 Tage später immer noch gute Eiterabsonderung. 4 Tage später Bildung eines Bauchdeckenabszesses im epigastrischen Winkel. Incision. Wenig Eiterentleerung. 14 Tage später steht Patient auf. 3 Tage später wieder Schmerzen im Epigastrium, auch ziemlich starke Rötung und Druckschmerzhaftigkeit an der Stelle des früheren Bauchdeckenabszesses. 3 Tage später in Chloraethylrausch Incision der geröteten Stelle, reichliche Eiteerentlerung. 12 Tage später Wunde am Bauch fast vollständig vernarbt. Patient steht auf. 17 Tage später entlassen mit vollständiger Heilung der Bauch- und Thoraxwunden.

Fall 20

Patient 34 Jahre alt.

Anamnese: Vor 5 Wochen Verdacht auf subphrenischen Abszess in der rechten Nierengegend. Nach 5 Tagen allmählich fieberfrei, bis vor 6 Tagen, dann wieder 39° C Fieber und Schmerzen, die auf die rechte Brust mehr nach der Rückenseite unter dem rechten Schulterblatt sich hingezogen und keine Beziehung zur Atmung hatten. Probepunktion des Pleuraraumes ergab Eiter. Deshalb Einlieferung in die Chirurgische Klinik.

Befund: Patient in mittlerem Allgemeinzustand.

Röntgenbefund: Totales Empyem rechts.

Eiter: Dickrahmig, grüngelb.

Therapie: Da die Diagnose nicht sicher ist, ob es sich um ein para — oder metapneumonisches — oder TBC Empyem handelt, vorläufiges Abwarten. Bettruhe. Brustwickel. 2 Tage nach Eintritt Temperatur unter 37° C. 22 Tage später noch unter 37° C. Vorläufig wird von einem Eingriff abgesehen. 9 Tage später Temperatur 38,2° C. Stechende Schmerzen im rechten Rippenbogen, Unwohlfühlen, 8 Tage später Temperatur und Schmerzen besser. 4 Tage später wieder starke Schmerzen im Rippenbogen und Temperaturanstieg. 3 Tage später wegen Verdachts auf rechten subphrenischen Abszess Probepunktion des

subphrenischen Raumes ohne Erfolg. Dann Probepunktion im 6. rechten Interkostalraum der hinteren Axillarlinie. Eiter entleert. Deshalb sofort in Lokalanästhesie Resektion eines $1^1/_2$ cm langen Rippenstückes. Eiterentleerung. Einlegen eines Drains. Anschliessen des Perthesschen Apparates. 2 Tage später Besserung. 15 Tage später wegen Misslingen des Versuches, den ausgestossenen Drain in die Pleurahöhle zurückzuführen, weitere Entfernung von $1^1/_2$ cm der schon teilweise resezierten Rippe. Viel Eiter entleert. 8 Tage später Wohlbefinden. 24 Tage später steht Patient auf. 8 Tage später Entfernung des Drains. 25 Tage später geheilt entlassen.

Fall 21

Patient 61 Jahre alt.

Anamnese: Vor 39 Tagen Pneumonie, dann wegen dauernden Fiebers in die Medizinische Klinik aufgenommen. 4 Tage später wegen Verdacht auf Empyem in die Chirurgische Klinik eingeliefert.

Befund: Normal grosser Mann in mässigem Kräfte- und Ernährungszustand. Haut und sichtbare Schleimhäute schlecht durchblutet.

Röntgenbefund: Teilempyem im unteren Abschnitt der rechten Pleurahöhle bei Lungenabszess.

Eiter: Grünlichgelb. Pneumococcen.

Therapie: Operation in Lokalanästhesie 4 Tage nach Einlieferung, Resektion eines 2 cm langen Rippenstückes. Eiter entleert. Einlegen eines Drains. Am Abend ist Patient sehr schlapp. Cyanose. Atmung wird nachts sehr schlecht. Interne Therapie. 8 Tage später Patient noch sehr schwach. Täglich 250 ccm Eiter. 12 Tage später Puls frequent. Seit einem Tage Benommenheit. 1 Tag später täglich noch 250 ccm Eiter. 2 Tage später Exitus unter den Zeichen der Allgemeininfektion und Herzschwäche.

Fall 22

Patient 53 Jahre alt.

Anamnese: Vor 3 Wochen Pneumonie, worauf Empyem eintrat, Einlieferung in die Chirurgische Klinik.

Befund: Sehr magerer, schlecht aussehender, schwacher Mann in mangelhaftem Ernährungszustand, Haut und sichtbare Schleimhäute sehr wenig durchblutet.

Röntgenbefund: Totales Empyem links.

Eiter: Rahmig, grüngelb. Pneumococcen.

Therapie: Punktion 2 Tage nach Einlieferung: 80 ccm Eiter. 3 Tage später Punktion: nur 2 ccm Eiter. 3 Tage später Punktion: 20—30 ccm Eiter. Besserung. 25 Tage später nach guter Besserung Operation in Lokalanästhesie, Resektion eines 3 cm langen Rippenstückes. Reichliche Eiterentleerung. Einlegen eines Drains. Anschliessen des Perthesschen Apparates. 7 Tage später gute Heilung der Wunde, geringe Menge Eiter. 40 Tage später Drain entfernt, Patient steht auf. 84 Tage später mit nur noch etwa stecknadelkopfgrosser, gering sezernierender Wunde in ambulante Behandlung entlassen.

Fall 23

Patient 45 Jahre alt.

Anamnese: Vor 18 Tagen Lungenentzündung. Darauf wegen Empyems Einlieferung in die Chirurgische Klinik.

Befund: Patient in mässigem Ernährungs- und Allgemeinzustand. Haut und sichtbare Schleimhäute mässig durchblutet.

Röntgenbefund: Mehrkammeriges Empyem rechts.

Eiter: Geruchlos. Pneumococcen.

Therapie: Punktion am selben Tage: 850 ccm Eiter. 3 Tage später Punktion: 500 ccm Eiter. 10 Tage später Operation in Lokalanästhesie, Resektion eines Stückes der 7. Rippe. 750 ccm Eiter entleert. Einlegen eines Drains. Anschliessen des Perthesschen Apparates. 14 Tage später gute Besserung. 40 Tage später hat die Eitersekretion aufgehört. 43 Tage später geheilt entlassen.

Fall 24

Patient 24 Jahre alt.

Anamnese: Vor 3 Jahren wegen Betriebsunfall 12 Tage in der Chirurgischen Klinik behandelt. Brust- und Lungenquetschung. Vor etwa 3 Wochen Schmerzen unter dem linken Rippenbogen und leichtes Husten. Nach 12 Tagen Einlieferung in die Medizinische Klinik. Pleuritis exsudativa. Punktion ergab blutigen Eiter. Verlegung in die Chirurgische Klinik.

Befund: Patient in mässigem Allgemeinzustand. Haut und sichtbare Schleimhäute mässig durchblutet.

Röntgenbefund: Mehrkammeriges Empyem links.

Eiter: Nur sanguinolent und teilweise serös. Staphylococcus Aureus.

Therapie: Punktion am selben Tage: blutig. 10 Tage später Punktion: 200 ccm teils sanguinolentes, teils seröses Exsudat. 8 Tage später Punktion: 250—300 ccm seröse und klare, teilweise sanguinolente Flüssigkeit. 7 Tage später: zweimal Punktion ohne Erfolg. 16 Tage später Allgemeinbefinden gut. 20 Tage später gute Besserung. Patient verlässt eigenmächtig die Klinik.

Fall 25

Patient 37 Jahre alt.

Anamnese: Erkrankte aus voller Gesundheit vor einem Monat mit rheumatischen Schmerzen der linken Brustseite sowie allgemeinem Krankheitsgefühl. Trotz dieses allgemeinen Missbefindens unternahm Patient noch eine Autotour von je 200 km über 2 Tage. Die Schmerzen der linken Brustseite verschwanden bald. Über 10 Tage Temperatur zwischen 38 und 39° C. Auswurf in den ersten Tagen in geringer Menge und angeblich von bräunlichem Aussehen. Aufstehen nach 14 Tagen, fühlt sich aber noch krank. Nach 3 Tagen Verschlechterung und zur Aufklärung des Zustandes Einlieferung in die Chirurgische Klinik.

Befund: Patient in gutem Allgemeinzustand, etwas cyanotisch.

Röntgenbefund: Interlobäres Empyem links.

Eiter: Gelb, stinkend.

Therapie: Operation am selben Tage in Lokalanästhesie und Endorndämmerschlaf, Resektion eines Stückes der 5. Rippe. Eiterentleerung. Einlegen eines Drains. Anschliessen des Perthesschen Apparates. 13 Tage später Anlegen des Ventildrains nach L. Rehn. 18 Tage später Drain entfernt. 14 Tage später Wunde fast völlig verheilt. 7 Tage später geheilt entlassen.

Fall 26

Patient 22 Jahre alt.

Anamnese: Vor 6 Jahren Rippenfellentzündung. Vor 2 Monaten wegen Verdacht auf intraabdominale Entzündung in die Medizinische Klinik eingeliefert, mit hohem Fieber. Von dort Verlegung in die Nervenklinik wegen Psychose. In der

Medizinischen Klinik wurde Pneumonie festgestellt. Verlegung in die Chirurgische Klinik.

Befund: Grosser, kräftiger Patient in reduziertem Allgemeinzustand. Blasses Aussehen.

Röntgenbefund: Teilempyem im unteren Abschnitt der rechten Pleurahöhle.

Eiter: Gelbgrün. Pneumococcen.

Therapie: Probepunktion am selben Tage: 50 ccm Eiter entleert. 1 Tag später Operation in Äthernarkose, Resektion eines Stückes der 8. Rippe. Eiter entleert, Einlegen eines Drains, Anschliessen des Bülauschen Apparates. 1 Tag später: 200 ccm Eiter entleert. 14 Tage später dauernd fieberfrei. 15 Tage später Drain entfernt. 8 Tage später mit Schutzverband bei gutem Allgemeinbefinden entlassen.

Fall 27

Patient 33 Jahre alt.

Anamnese: Vor 5 Monaten wegen Pneumonie im Krankenhaus behandelt. Hatte damals viel grünlichen, später gelblichen Auswurf, wurde aber ohne Auswurf entlassen. Vor einem Monat wieder zunehmender Auswurf und Verschlechterung des Allgemeinbefindens. Aufnahme in die Medizinische Klinik und von dort Verlegung in die Chirurgische Klinik.

Befund: Patient in sehr reduziertem Allgemeinzustand. Hochgradige Blässe der Gesichtshaut und der sichtbaren Schleimhäute. Ziemlich starke Dyspnoe. Übelriechendes, schmutziges, grünes Sputum.

Röntgenbefund: Pyopneumothorax links bei Lungenabszess.

Eiter: Übelriechend, dünnflüssig. Mischinfiziert.

Therapie: Interne Therapie. Punktion 2 Tage nach Einlieferung: 500 ccm Eiter. 2 Tage später Verschlechterung. Punktion: 500 ccm Eiter. 1 Tag später hochgradige Atemnot, deshalb Operation in Lokalanästhesie, Einführen eines dünnen Drains durch kleine Incision in den Zwischenrippenraum. Schwerer Kollaps. Interne Therapie. Im Verlauf der Nacht nach und nach langsam 3 ltr. Eiter abgelassen. 1 Tag später gute Erholung, Cyanose schwindet langsam: 500 ccm Eiter entleert. 4 Tage später wesentliche Besserung. 11 Tage später weiterhin Besserung. Eiterabsonderung geht zurück. 1 Tag später plötzlich 10 ccm Sputum, das seit Aufnahme gering war. 10 Tage später

Fieberanstieg mit 39° C. Starke Kurzatmigkeit. Sehr schlechtes Allgemeinbefinden. Interne Therapie. 3 Tage später Verfall, schlechtes Allgemeinbefinden, geringe Eiterabsonderung, zunehmende Herzschwäche. 7 Tage später Exitus unter den Zeichen hochgradiger Atemnot und Herzschwäche.

Sektionsbefund: Hauptleiden: Lungengangrän, Pleuraempyem. Todesursache: Perikarditis, Kreislaufschwäche.

Status nach Thorakotomie und Drainage eines linksseitigen Pleuraempyems. Vollständige Atelektase der linken Lunge mit gereinigter Gangränhöhle am hinteren Rande des unteren Lungenlappens. Schwere jauchige Pleuritis mit eitrigen Auflagerungen und starker Verdickung der Pleuracostalis. Durchbruch des Pleuraempyems in die Perikardhöhle, mit schwerer fibrinös eitriger Perikarditis und enormer Verdickung des Perikardes. Oedem und kompensatorischem Emphysem der rechten Lunge, Stauungsleber mit Ascites. Septischer Milztumor mit Oedem der Milz, schwere, jauchige, subkutane Phlegmone von der Thorakotomiewunde ausgehend bis zur linken Beckenschaufel. Linksseitige Hydrocele.

Fall 28

Patientin 20 Jahre alt.

Anamnese: Einlieferung in die Medizinische Klinik wegen Pleuritis exsudativa und von dort nach 3 Wochen Verlegung in die Chirurgische Klinik wegen Pleuraempyem.

Befund: Mittelgrosse, mässig kräftige, fieberhaft aussehende Patientin.

Röntgenbefund: Interlobäres Empyem links.

Eiter: Dünn, ziemlich klar, hellgelb-braun.

Therapie: Operation in Lokalanästhesie 1 Tag nach Einlieferung: Resektion eines 5 cm langen Stückes der 8. Rippe. Eiter entleert. Einlegen eines Drains. Anschliessen des Perthesschen Apparates. 2 Tage später geht das Fieber zurück. Starkes Husten und starke Sekretion. 11 Tage später: 80 ccm Eiter. 22 Tage später Entfernung des Drains. 3 Tage später steht Patient auf. 20 Tage später geheilt entlassen.

Fall 29

Patientin 54 Jahre alt.

Anamnese: Vor ungefähr 7 Wochen Pneumonie. Klagt

seit einiger Zeit über viel Kopfweh, seit 6 Tagen Fieber und Atemnot. Einlieferung in die Chirurgische Klinik.

Befund: Magere Patientin, leicht cyanotisch.

Röntgenbefund: Teilempyem im unteren Abschnitt der linken Pleurahöhle.

Eiter: Rahmig, dickflüssig. Pneumococcen.

Therapie: Probepunktion am selben Tage: Eiter, deshalb in Lokalanästhesie Resektion eines Stückes der 7. Rippe. Erneute Punktion ergibt keinen Eiter mehr. Pleura schwartig verdickt. Einlegen eines Tampons in die Wunde. Verband. 7 Tage später Ansteigen der Temperatur. 1 Tag später Punktion unmittelbar neben der Operationswunde. Eiter entleert. Breite Eröffnung der Wunde. Einlegen eines Drains. Anschliessen des Perthesschen Apparates. 7 Tage später Besserung: 20—30 ccm Eiter. 18 Tage später Drain entfernt. Patientin steht auf. 7 Tage später geheilt entlassen.

Fall 30

Patientin 27 Jahre alt.

Anamnese: Vor 3 Wochen Grippe, vom Arzt festgestellt. Daraufhin traten Zeichen einer Lungenentzündung auf. Einlieferung in die Medizinische Klinik. 4 Tage später Geburt eines lebensfrischen Knabens, 1 Tag später Punktion: 50 ccm Eiter. 6 Tage später Punktion: 200 ccm Eiter. Anschwellung beider Beine. Mit Hochlagerung und Alkoholverband behandelt. 3 Tage später Einlieferung in die Chirurgische Klinik.

Befund: Blasse, mittelkräftige Patientin.

Röntgenbefund: Totales Empyem rechts.

Therapie: Wegen schlechten Allgemeinzustandes kleine Incision in Lokalanästhesie. 1 Tag nach Einlieferung Einführen eines Troikarts: Eiter entleert. Einlegen eines Drains, Anschliessen des Bülauschen Apparates. 2 Tage später Absaugen des Eiters häufig unterbrochen. 106 Tage später ohne Zwischenfall geheilt entlassen.

Fall 31

Patient 22 Jahre alt.

Anamnese: Einlieferung in die Chirurgische Klinik wegen Verdacht auf paranephritischen Abszess rechts.

Befund: Sehr blasse, mittelkräftige Patientin, mässig ernährt, Schleimhäute ausreichend durchblutet. Zunge etwas trocken. Operation wegen paranephritischen Abszess 1 Tag nach Einlieferung ohne Ergebnis. 1 Tag später Pleurapunktion: 100 ccm Eiter entleert.

Röntgenbefund: Es stellt sich heraus, dass ein totales Empyem rechts vorhanden ist.

Eiter: Trüb, serös, eitrig. Streptococcen.

Therapie: Zweite Punktion 6Tage später: 750 ccm Eiter entleert. 6 Tage später Temperaturanstieg, Cyanose, Dyspnoe, Punktion: 1500 ccm Eiter. 5 Tage später Dyspnoe, Punktion: 800 ccm Eiter. 5 Tage später wieder Verschlechterung. Punktion: 650 ccm Eiter. Einführen eines Troikarts in den Zwischenrippenraum, Anschliessen des Bülauschen Apparates. 2 Tage später spontane Perforation eines subkutanen Abszesses im hinteren Wundwinkel. Reichlich Eiter entleert. 8 Tage später noch reichlich Eiter. 7 Tage später Fieberanstieg. Punktion im 3. Interkostalraum in Lachgasnarkose. Reichliche Eiterentleerung, dann Resektion eines 3 cm langen Stückes der 3. Rippe paravertebral. Eröffnen einer Empyemhöhle. Nochmalige reichliche Eiterentleerung.Anlegen eines Ventildrains nach E. Rehn. Dann Resektion eines Stückes der 9. Rippe. Einlegen eines frischen Drains, Anschliessen des Bülauschen Apparates. 6 Tage später ist Patient entfiebert. 34 Tage später wenig Eiter aus dem oberen Drain, 50 Tage später alle Drains entfernt. Patient steht auf. 10 Tage später geheilt entlassen.

Fall 32

Patientin 35 Jahre alt.

Anamnese: Vor 3 Wochen Grippe. Vor 2 Wochen linksseitige Pneumonie festgestellt. Nach anfänglicher Besserung erneutes Fieber, Schmerzen, Atemnot. Aus der Medizinischen Klinik Einlieferung in die Chirurgische Klinik wegen Empyem.

Befund: Mittelgrosse Patientin in gutem Allgemeinzustand. Rasche Atmung, leichte Atemnot.

Röntgenbefund: Totales Empyem links.

Eiter: Dünnflüssig, gelbgrün. Pneumococcen.

Therapie: Punktion am selben Tage: 650 ccm Eiter. 3 Tage später wiederum erschwerte Atmung. Operation in Leitungsanästhesie: Resektion eines 10 cm langen Stückes der

9. Rippe. Einlegen eines Drains. Anschliessen des Perthesschen Apparates. 7 Tage später 500 ccm Eiter. 2 Tage später: Eitermenge lässt nach. 26 Tage später: 5 ccm Eiter täglich. 17 Tage später Drain entfernt. 18 Tage später mit Schutzverband nach Hause entlassen.

Fall 33

Patientin 46 Jahre alt.

Anamnese: Vor 14 Monaten Nierenentzündung, dabei Pleuritis exsudativa rechts festgestellt. 8 Wochen Krankenlager. Völlige Wiederherstellung. Vor $1^1/_2$ Monaten allgemeine Mattigkeit, Kopfschmerzen und stechende Schmerzen in der linken Brustseite. Besonders beim tiefen Luftholen und kleinen Anstrengungen. Temperaturen bis 40^0 C und Atemnot. Beschwerden waren besonders stark beim Liegen auf der rechten Seite. 3 Tage später Aufnahme in die Medizinische Klinik. Dort 3mal punktiert: 80, 520 und 550 ccm Eiter entleert. Dann Verlegung in die Chirurgische Klinik wegen zunehmender Dämpfung auf der linken Seite.

Befund: Mittelgrosse, magere Patientin, blaugelbliche Hautfarbe.

Röntgenbefund: Teilempyem im unteren Abschnitt der linken Pleurahöhle.

Eiter: Keine Bakterien.

Therapie: Interne Therapie. Operation in Aethernarkose 23 Tage nach Einlieferung. Resektion eines etwa 8 cm langen Stückes der 8. Rippe. Eiter entleert. Einlegen eines Drains. Anschliessen des Perthesschen Apparates. 20 Tage später nur noch geringe Sekretion aus der Wunde. 14 Tage später Einlegen eines offenen Drains. 15 Tage später andauernd reichliche Sekretion. 19 Tage später Allgemeinbefinden gut. 31 Tage später geheilt entlassen.

Fall 34

Patientin 28 Jahre alt.

Anamnese: Vor einem Monat Geburt des ersten Kindes in der Frauenklinik (Zangengeburt). 10 Tage später plötzlich starke stechende Schmerzen seitlich rechts am Rippenbogen. Temperatur $38{,}5^0$. Pneumonie aufgrund eines Infarktes festgestellt. Einmal Punktion ohne Erfolg. Patient verliess die Klinik gegen ärzt-

lichen Rat. Als eine Probepunktion durch eine behandelnde Ärztin 10—20 ccm Eiter ergab, wurde die Patientin in die Chirurgische Klinik eingeliefert.

Befund: Mittelgrosse Patientin, auffallend blasses, wachsfarbenes Aussehen, leichte beschleunigte Atmung.

Röntgenbefund: Totales Empyem rechts.

Eiter: Dünnflüssig, stinkend, grünlich-weiss. Mischinfiziert.

Therapie: Punktion am selben Tage: 600 ccm Eiter. 3 Tage später Fieberanstieg. Punktion: 400 ccm Eiter. 3 Tage später Operation in Lokalanästhesie, Resektion eines 4 cm langen Stückes der 8. Rippe. Eiter entleert. Einlegen eines Drains. Anschliessen des Perthesschen Apparates. 1 Tag später: 680 ccm Eiter. 3 Tage später: 350 ccm Eiter täglich. 13 Tage später: 5—10 ccm Eiter täglich. 34 Tage später nur noch geringe Sekretion. 22 Tage später Drain entfernt. 18 Tage später nur geringe Sekretion, mit Salbenverband in Behandlung der Poliklinik entlassen.

Fall 35

Patientin 33 Jahre alt.

Anamnese: Vor einem halben Jahr Grippe. 3 Wochen krank. Durch erneute Erkältung Rippenfellentzündung rechts. Punktion ergab etwa 1 ltr. Flüssigkeit. Seitdem starker Husten mit übelriechendem, gelblich aussehendem Auswurf. Eine zweite Punktion war erfolglos. Einlieferung in die Chirurgische Klinik.

Befund: Patientin in gutem Ernährungszustand. Haut und sichtbare Schleimhäute gut durchblutet. Spuren von Cyanose. Starkes Nasenflügelatmen.

Röntgenbefund: Teilempyem im unteren Abschnitt der rechten Pleurahöhle.

Eiter: Rahmig, gelblich-grün. Mischinfiziert.

Therapie: Operation in Lokalanästhesie am selben Tage, Resektion eines 4 cm langen Rippenstückes. Eiter in grossen Mengen entleert. Einlegen eines Drains. 1 Tag später Besserung. Guter Eiterabfluss. 5 Tage später 150 ccm Eiter täglich. Keine Atemnot mehr. 3 Tage später spontaner Durchbruch einer Verwölbung in der hinteren Axillarlinie, seitdem dauernd Eiterentleerung an dieser Stelle. 9 Tage später Patientin wesentlich unruhiger. Nur noch 30 ccm Eiter täglich. 5 Tage später An-

legen des Perthesschen Saugapparates. Eiterentleerung schwankt zwischen 100 und 120 ccm. 4 Tage später Atemnot und Cyanose wieder aufgetreten. Temperatur 39,4° C. 1 Tag später hochgradige Atemnot, zunehmende Kreislaufschwäche. 1 Tag später auf dringenden Wunsch des Ehemannes nach Hause entlassen.

Fall 36

Patientin 29 Jahre alt.

Anamnese; Vor 19 Tagen in der Frauenklinik durch Kaiserschnitt entbunden (Praeeklampsie, gleichzeitig verengtes Becken). Angeblich störungsfreie Narkose. Das Kind lebt und ist gesund. Bis 4 Tage nach der Operation normaler Krankheitsverlauf, dann plötzliche heftige Schmerzen in der rechten Seite über dem rechten Lungenunterlappen. Auskultatorisch und perkutatorisch kein Befund. 6 Tage später starke Schmerzen und sanguinolenter Sputum, dann auch handbreite Dämpfung rechts hinten und unten. Bronchialatmen, Temperatur 40° C. Wegen Verschlechterung des Allgemeinbefindens Verlegung in die Medizinische Klinik. Probepunktion ohne Erfolg. 3 Tage später Verlegung in die Chirurgische Klinik.

Befund: Patientin ist schwach, Cyanose des Gesichtes, Haut und sichtbare Schleimhäute bläulich verfärbt, hochgradige Dyspnoe, Nasenflügelatmen.

Röntgenbefund: Teilempyem im unteren Abschnitt der rechten Pleurahöhle bei Lungengangrän. Metastatische Bronchopneumonie und Gangrän links.

Eiter: Übelriechend, dickflüssig. Streptococcen.

Therapie: Wegen schlechten Allgemeinzustandes vorläufig interne Therapie. Patientin verfällt zusehends. 2 Tage später plötzliche Entleerung einer Unmenge übelriechenden Sputums. Danach Gefässskollaps. Interne Therapie. Am Abend leichte Besserung, aber immer noch starke Cyanose, Nasenflügelatmen, beschleunigter, fadendünner Puls. Nachdem ein wenig Erholung eingetreten ist, gelingt es, im 6. Interkostalraum 300 ccm Eiter zu punktieren. Danach wieder Kollaps, sodass von weiterem Eingriff abgesehen werden muss. Später auch stechende Schmerzen in der linken Seite. 1 Tag später Atmung ein wenig freier. 4 Tage später Patientin wieder sehr unruhig. Nochmalige Punktion ohne Erfolg. 5 Tage später Exitus.

Sektionsbefund: Hauptleiden: Lungengangrän. Todesursache: Pleuraempyem.

Pleuraempyem über dem rechten Lungenunterlappens hinten mit schwielig verdickter Wand. An einer Stelle der Pleura pulmonalis Gangränherd und Kommunikation des Empyems mit einem Bronchus. Metastatischer Gangränherd am unteren Rande der linken Lunge. Empyem von 800 ccm Eiter in der linken Pleurahöhle. Puerperaler Uterus mit nur mässiger Involution. Fettleber, Struma nodosa et cystica.

Fall 37

Patientin 51 Jahre alt.

Anamnese: Vor 6 Wochen Grippe und Bronchopneumonie mit Husten und Auswurf, zunehmende Atemnot. Nach einigen Tagen Einweisung in die Medizinische Klinik mit starker Dyspnoe. Dauernd Cardiaca. Probepunktion, ergab Eiter, deshalb Verlegung in die Chirurgische Klinik.

Befund: Blass aussehende Patientin, Haut und sichtbare Schleimhäute gut durchblutet, ausgesprochene Dyspnoe, sehr kurzatmig.

Röntgenbefund: Abgekapseltes, wandständiges Empyem über der mittleren Hälfte der rechten Pleurahöhle.

Eiter: Dick, rahmig.

Therapie: Operation am selben Tage in Lokalanästhesie mit Sauerstoffinhalation, Resektion eines $1^1/_2$ cm langen Stückes der 7. Rippe. Eiterentleerung: 80—100 ccm. Einlegen eines Drains, Anschliessen des Perthesschen Apparates. Eingriff verhältnismässig gut überstanden. 1 Tag später 10 ccm haemorrhagische Flüssigkeit. 2 Tage später dauernd Cardiaca. 7 Tage später: 10 ccm Eiter täglich. Rötung des rechten Schulterblattes. Täglich noch Cardiaca. 3 Tage später Rötung des Schulterblattes zugenommen. 3 Tage später: 20 ccm Eiter entleert nach Eröffnen der bereits verklebten Resektionsstelle. 6 Tage später starke Rötung des Schulterblattes sowie der Umgebung der Operationswunde, 15 ccm haemorrhagisches Exudat abgegesaugt. 3 Tage später Operation in Aethernarkose. Probepunktion im 3. Interkostalraum in der Richtung nach der Achselhöhle. Eiter entleert. Resektion eines 8 cm langen Stückes der 3. Rippe. Viel Eiter entleert. Einlegen eines Drains. Anschliessen des Perthesschen Apparates. Patient kommt vom Operationstisch fast vollständig blau und fast pulslos. Sofort Cardiaca und

Sauerstoffinhalation. 3 Tage später Bessung: 30—40 ccm haemorrhagisches Exudat entleert. 21 Tage später gute Besserung. Furunkel entstanden über dem geröteten rechten Schulterblatt. Behandlung. 23 Tage später Drain entfernt. 24 Tage später entlassen mit kleiner, gesunder, granulierender Wunde parallel der 4. Rippe.

Fall 38

Patientin 9 Jahre alt.

Anamnese: Vor 3 Wochen Lungenentzündung, worauf die Patientin ein Empyem bekam. Probepunktion ergab Eiter. Einlieferung in die Chirurgische Klinik.

Befund: Patientin in heragesetztem Ernährungszustand, blass, mit beschleunigter Atmung und etwas schnellem Puls.

Röntgenbefund: Totales Empyem links.

Eiter: Gelb.

Therapie: Punktion am selben Tage: 25 ccm Eiter. 4 Tage später Punktion: 50 ccm Eiter. 6 Tage später Punktion: 240 ccm Eiter. 3 Tage später Einlegen eines Drainrohres mit einer Metallkanüle im 7. Zwischenrippenraum. Eiter entleert. 3 Tage später Anschliessen des Perthesschen Apparates. Reichlich Eiter entleert. 16 Tage später reichliche Eiterentleerung. Röntgenuntersuchung ergibt keine Resthöhle. 51 Tage später Wunde seit 10 Tagen geschlossen. Gut aussehend, nach Hause entlassen.

Fall 39

Patientin 7 Jahre alt.

Anamnese: Seit 3 Wochen Husten und Auswurf. Nach Angabe des behandelten Arztes keine richtige Pneumonie festgestellt. Vor 3 Tagen durch Punktion 400 ccm Eiter entleert. Einlieferung in die Chirurgische Klinik.

Befund: Kräftig entwickelte Patientin in gutem Ernährungszustand, etwas blass, sichtbare Schleimhäute blassrot.

Röntgenbefund: Totales Empyem rechts.

Eiter: Dick. Pneumococcen.

Therapie: Punktion am selben Tage: 20 ccm Eiter. 3 Tage später Punktion: 60 ccm Eiter. 7 Tage später Punktion: 65 ccm Eiter. 8 Tage später in Chloraethylrausch erneute Punktion: 100 ccm Eiter. Einlegen eines Troikarts. Anschliessen des Perthesschen Apparates, mit dem weitere 200 ccm Eiter entleert

werden. 1 Tag später Absinken des Fiebers. 4 Tage später Punktion: Eiter Entleert. 2 Tage später Punktion: 300—350 ccm Eiter. 4 Tage später: fieberfrei. 50—90 ccm Eiter entleert. 20 Tage später: 20—50 ccm Eiter täglich. 5 Tage später: 25—40 ccm Eiter täglich. 3 Tage später wurde das Kind vom Vater gegen ärztlichen Rat nach Hause genommen.

Fall 40

Patientin 2 Jahre alt.

Anamnese: Vor $^1/_4$ Jahr Masern, anschliessend Lungenentzündung mit anhaltenden Schmerzen in der rechten Brustseite. Dann schliesslich vom Arzt punktiert und vor 8 Wochen Thorakotomie rechts. Seither dauernd Eiterung. Einlieferung in die Chirurgische Klinik.

Befund: Krank aussehende Patientin. Haut und sichtbare Schleimhäute sehr blass.

Röntgenbefund: Totales Empyem rechts.

Therapie: Der Drain mit dem die Patientin hereingekommen ist, wird am selben Tage durch einen grösseren ersetzt. Immerhin relativ geringe Sekretion. Der anfänglich sehr schlechte Allgemeinzustand hat sich gebessert. Probe mit Methylenblau ergibt, dass wahrscheinlich rechts eine breite Bronchialfistel besteht. Operation vorgeschlagen, vom Vater abgelehnt. Nach 58 Tagen nach Hause entlassen.

Fall 41

Patient 3 Jahre alt.

Anamnese: Vor 2 Jahren Lungen- und Rippenfellentzündung. Darauf Empyem, das im Krankenhaus operiert wurde. Vor 8 Monaten Erkältung und darauf Rezidiv, das während vier Monate jeden zweiten Tag punktiert und gespült wurde. In den letzten Monaten wurde zweimal wöchentlich punktiert. Einlieferung in die Chirurgische Klinik.

Befund: Schwächlicher Patient, krank aussehend, Haut und sichtbare Schleimhäute blass.

Röntgenbefund: Basales Empyem links.

Eiter: Stinkend. Pneumococcen.

Therapie: Punktion am selben Tage: 40 ccm Eiter. Darauf Operation in ruhiger Lachgasaethernarkose, Resektion von

grossen Stücken dreier Rippen, ungefähr 5 cm lang. Eröffnen der starrwandigen Empyemhöhle, die mit stinkendem Eiter gefüllt war. Einlegen eines Drains. Anschliessen des Perthesschen Apparates. 12 Tage später nicht viel Eiter abgesaugt. 3 Tage später Entfernung des Drains. Verband. 3 Tage später Spülung der Höhle. 100 ccm Eiter entleert. Einführen eines neuen Drains. Seither 2mal täglich 20—100 ccm Eiter abgesaugt. 26 Tage später Spülungen: reichlich Eifer. 57 Tage später: Saugspülapparat angelegt. Viel Eiter entleert. Während 94 Tagen fortdauernde Spülung der Empyemhöhle. 5 Tage später immer noch reichlich Eiter. Allgemeinzustand erheblich gebessert. 36 Tage Tage später Entfernung des Saugspülapparates. 6 Tage später aus dem Drain noch reichlich Eiter. 18 Tage später wird der Eiter weniger. Entfernung des Drains. 13 Tage später Sonnenbäder. 44 Tage später ist Patient dauernd ausser Bett. Sehr guter Allgemeinzustand. Sekretionsmenge lässt nach. 36 Tage später mässige Sekretion aus der noch immer bestehenden Fistel. Da die Möglichkeit einer langsamen spontanen Ausheilung der Fistel besteht, keine Operation vorgenommen. Auf Wunsch der Eltern nach Hause entlassen und in ambulante Behandlung der Poliklinik.

Fall 42

Patient 13 Jahre alt.

Anamnese: Vor einigen Wochen Verletzung am Daumen. Von hier ging eine Infektion des Unterarmes aus. Einlieferung in die Chirurgische Klinik. Nach 15 Tagen entstand ein spontaner Pneumothorax.

Befund: Schmalbrüstiger, blasser, apathischer Patient.

Röntgenbefund: Spontaner Pyopneumothorax links.

Eiter: Mischinfiziert. Eiteruntersuchung vom Daumen ergibt Staphylococcus Aureus.

Therapie: Eingehen in den 4. Interkostalraum mit einer Kanüle. Die Luft geht mit pfeiffendem Geräusch ab. 2 Tage später Rippenresektion in Lachgasaethernarkose. Eiter entleert. Einlegen eines Drains. Anschliessen des Perthesschen Apparates. 22 Tage später Anlegen eines Saugspülapparates. 8 Tage später Besserung des Allgemeinbefindens. 16 Tage später fieberfrei, geringe Trübung der Spülflüssigkeit. 7 Tage später Spülapparat

abgenommen. Patient erkrankt an einer Osteomyelitis des Oberschenkels.

Fall 43

Patientin 5 Jahre alt.

Anamnese: Vor 14 Tagen Pneumonie. Seitdem starkes Fieber. Durch Punktion Eiter entleert. Einlieferung in die Chirurgische Klinik.

Befund: Der Kräftezustand ist stark herabgesetzt. Cyanose, hohe Atemfrequenz.

Röntgenbefund: Totales Empyem links.

Eiter: Dünnflüssig, grün. Mischinfiziert.

Therapie: Punktion am selben Tage: 200 ccm Eiter. 2 Tage später erfolglose Punktion wegen verdickten Eiters. 2 Tage später Operation: Resektion eines 1—2 cm langen Stückes der 8. Rippe. Massenhaft Eiter entleert. Einlegen eines Drains. 3 Tage später Anlegen eines Saugspülapparates. 8 Tage später Besserung. 2 Tage später: Saugspülapparat liegt nicht ganz dicht wegen zu grosser Fistelöffnung. Daher Eiterretention. Deshalb Anlegen des Perthesschen Apparates. 8 Tage später wesentliche Besserung. 5 Tage später wieder anschliessen des Saugspülapparates. Viel Eiter entleert. 31 Tage später wesentliche Besserung, wenig Eiter entleert. 13 Tage später Entfernung des Apparates. 15 Tage später Bäder und Sonnenbestrahlung. 2 Tage später Drain entfernt. 9 Tage später geheilt entlassen.

Fall 44

Patient 7 Jahre alt.

Anamnese: Vor 4 Wochen mit Schüttelfrösten und Kopfschmerzen erkrankt. Fieber 40° C. In den folgenden Tagen schwere Atemnot, Erbrechen und Husten mit weisslichem Auswurf. Schmerzen auf beiden Brustseiten beim Atmen. Eiter entleert durch Punktion der rechten Brustseite. Einlieferung in die Chirurgische Klinik.

Befund: Blass aussehender Patient in sehr mässigem Ernährungs- und Kräftezustand. Cyanose. Beschleunigte Atmung.

Röntgenbefund: Totales Empyem rechts.

Eiter: Mischinfiziert.

Therapie: Einlegen eines Drains mittels eines Troikarts

in Chloraethylrausch. Viel Eiter entleert. Anschliessen des Saugspülapparates. 3 Tage später entfiebert, Besserung, massenhafte Eiterentleerung. 4 Tage später fieberfrei, guter Eiterabfluss. 10 Tage später vollkommen fieberfrei, deshalb Entfernung des Saugspülapparates. Drainage der rechten Pleurahöhle. Verband. 2 Tage später Fieber 38° C. Röntgen zeigt eine randständige Abkapselung von Eiter im Gebiet des Unterlappens. 1 Tag später Punktion: 30 ccm Eiter. 3 Tage später Punktion ohne Ergebnis. 2 Tage später Punktion ohne Erfolg. 40 Tage später Drain entfernt. Wesentliche Besserung. Fieberfrei. 10 Tage später steht Patient auf. Völlig fieberfrei. 5 Tage später geheilt entlassen.

Fall 45

Patientin $4^1/_2$ Jahre alt.

Anamnese: Vor 10 Tagen Erkrankung mit Fieber, Husten, Kurzatmigkeit. Pneumonie festgestellt. Seitdem Fieber. Probepunktion ergab 30 ccm Eiter. Nach 2 Tagen noch Fieber und Dämpfung, deshalb Einlieferung in die Chirurgische Klinik.

Befund: Schwächliche Patientin in mässigem Allgemeinzustand. Haut u. sichtbare Schleimhäute nur mässig durchblutet.

Röntgenbefund; Teilempyem im unteren Abschnitt der rechten Pleurahöhle.

Eiter: Dünnflüssig. Streptococcen.

Therapie: Einführen eines Drains mittels eines Troikarts 1 Tag nach Einlieferung. Anschliessen eines Saugspülapparates. 3 Tage später: Fieber sinkt. 7 Tage später ist der linke äussere Gehörgang und der Ohrmuskel etwas angeschwollen. Leichter Ausfluss. 1 Tag später Ohrenuntersuchung. Der sichtbare Teil des Trommelfelles hat die normale perlmuttergraue Färbung. Die Pars flaccida ist wegen der Schwellung des äusseren Gehörganges nicht sichtbar. Wärmebestrahlung und Alkoholumschläge. 3 Tage später ist das Ohr völlig geheilt. 5 Tage später Entfernung des Saugspülapparates. 2 Tage später Allgemeinbefinden ausgezeichnet. 12 Tage später plötzlich Fieber 38,3° C. 1 Tag später Temperatur wieder normal. 2 Tage später: Röntgenbild zeigt wieder Zunahme der Verschattung. Deshalb wieder Einlegen eines Drains. Eiter entleert. 16 Tage später Temperatur wieder 38,3° C. 3 Tage später Temperatur 39,1° C. Nochmals Einlegen eines Drains. Keine Eiterentleerung mehr. 3 Tage

später erneut 38,2° C Fieber. Etwas Eiter entleert. 4 Tage später Besserung. 4 Tage später jeden 2. Tag Bestrahlungen mit Höhensonne. 15 Tage später Drain entfernt. 8 Tage später steht Patient auf. 2 Tage später geheilt entlassen.

Fall 46

Patientin 12 Jahre alt.

Anamnese: Einlieferung in die Chirurgische Klinik wegen Verdacht auf Blinddarmentzündnng.

Befund: Patientin in einigermassen gutem Ernährungs- und Allgemeinzustand, benommen. Leichte Nackensteifigkeit.

Therapie: Operation am selben Tage: Appendektomie. In der Bauchhöhle geringer seröser Erguss, verkalkte Mesenterialdrüsen, die auf eine alte TBC hinweisen. Kein frischer tuberkulöser Herd. Appendix nicht infiziert, hängt an einem reizlosen Mesenteriolum. 1 Tag später Patientin blass, Puls weich. Infusion. 1 Tag später Dämpfung über der ganzen rechten Lunge. Bronchitiskessel. 2 Tage später Fieber 39,8° C, Atmung schnell und flach, Allgemeinbefinden schlecht, Infusion. 2 Tage später plötzliche Dyspnoe. Nach Sauerstoffzuführung Besserung. 3 Tage später: Röntgenbefund bestätigt die Diagnose einer beiderseitigen Pneunomie. 4 Tage später hat die Dämpfung links zugenommen und ist absolut geworden. 2 Tage später wird die Patientin zeitweise blau, Atmung sehr schlecht. Punktion: 650 ccm Eiter. Temperatur sinkt auf 37,2° C. 2 Tage später: Exsudat nimmt zu.

Röntgenbefund: Totales Empyem links und Bronchopneumonie rechts.

Eiter: Grünlichgelb. Pneumococcen.

Therapie: 2 Tage später Punktion: 650 ccm Eiter. 5 Tage später Einlegen eines Drains: Eiter entleert. Anschliessen eines Saugspülapparates. Atmung erleichtert. 1 Tag später Besserung. 34 Tage später Saugspülapparat entfernt. 16 Tage später immer noch Eiter. 31 Tage später Drain entfernt. 16 Tage später geheilt entlassen.

Fall 47

Patient 14 Monate alt.

Anamnese: Vor einigen Tagen Pneumonie. Vor 2 Tagen eine eitrige Pleuritis. Punktion ergab Eiter. Keine Besserung. Einlieferung in die Chirurgische Klinik.

Befund: Sehr krank aussehender Patient, sehr kurzatmig, hohes Fieber.

Röntgenbefund: Totales Empyem rechts, nach Pyopneumothorax rechts, vielleicht durch Punktion verursacht.

Eiter: Grüngelb.

Therapie: Interne Therapie. 4 Tage päter Punktion: 15 ccm Eiter. 7 Tage später Punktion: 150 ccm Eiter. 9 Tage später Punktion: 60 ccm Eiter. 5 Tage später Punktion: 50 ccm Eiter. 17 Tage später Punktion: 20 ccm Eiter. 6 Tage später Aushusten von grünlichem Eiter, 1 Tag später weiter Eiter ausgehustet. Operation in Aethernarkose, Resektion eines Stückes der 9. Rippe wegen Verdachts auf Bronchialfistel, 125 ccm Eiter entleert. Einlegen eines Drains. Anschliessen des Perthesschen Apparates. 15 Tage später langsame Erholung. Bronchialfistel scheint sich zu schliessen. 17 Tage später Bronchialfistel verschlossen. 12 Tage später geheilt, entlassen.

Fall 48

Patient 4 Jahre alt.

Anamnese: Vor 16 Tagen Lungenentzündung, danach Empyem. Einlieferung in die Chirurgische Klinik.

Befund: Schwächlicher, elend aussehender Patient in reduziertem Zustand, sichtbare Schleimhäute blass, Haut gering durchblutet.

Röntgenbefund: Totales Empyem links.

Eiter: Grüngelb.

Therapie: Einführen eines Troikarts, 1 Tag später ohne Erfolg. Dagegen mit der Punktionsspritze etwas oberhalb reichlich Eiter entleert. 2 Tage später Punktion: 110 ccm Eiter. 13 Tage später Temperatur dauernd zwischen 37,5 und 38° C. Regelmässig Höhensonnenbestrahlung, 10 Tage später relatives Wohlbefinden, Höhensonne. 2 Tage später Empyema necessitatis festgestellt. 3 Tage später Operation in Aethernarkose: Resektion eines kleinen Stückes der 8. Rippe: 300 ccm Eiter entleert. Einlegen eines Drains. Anschliessen des Perthesschen Apparates. 31 Tage später Entfieberung. 13 Tage später Drain entfernt. 11 Tage später geheilt entlassen.

Literatur.

A. Achelis: Leberschädigung und Narkosegefährdung. Zentralblatt für Chirurgie 56, (1929) a. 2454.

„ : Vorkommen und Bedeutung latenter Leberschädigungen in der Chirurgie. Deutsche Zeitschr. f. Chirurgie 209 (1928) a. 184.

H. Killian: Narkose zu operativen Zwecken. 1934.

E. Rehn u. H. Killian: Indikatonsschema der Schmerzbetäubung zu operativen Zwecken.

E. Rehn: Chirurgie und Organfunktion. Arch. f. klin. Chirurgie 142 (1926) S. 228.

„ : Über Grenzfragen der Chirurgie und der inneren Medizin. Arch. f. klin. Chirurgie 173. S. 306.

„ : Grundsätzliches über mehrzeitiges Eingreifen und Operationswirkung. Dtsch. Zeitschr. f. Chirurgie 227 (1930) S. 441.

H. Ruef: Über den Wert der Leberfunktionsprüfung für die Chirurgie. Dtsch. Zeitschr. f. Chirurgie 1927. S. 215.

F. Sauerbruch: Die Behandlung der Brustfelleiterung. Arch. für klin. Chirurgie 157 (1929) S. 235.

„ : Technische Fortschritte in der Behandlung tiefliegender Lungen- und Hiluseiterungen.

„ : Chirurgie der Brustorgane. (1925.)

Lebenslauf.

Geboren von evangelischen Eltern am 30. April 1909 in Hanover, Kapland, Südafrikanische Union, genoss ich, Barend Jacobus du Plessis meinen ersten Unterricht an der Sekundärschule dasselbst, um darauf (1925) in Somerset West die Hochschule zu besuchen. Meinem medizinischen Studium lag ich an der Universität Kapstadt ob, wo ich im Dezember 1933 das „Bachelor of Medicine" und „Bachelor of Surgery"-Examen bestand. Um mich in Chirurgie weiter zu bilden, kam ich im März 1934, nach Deutschland, wo ich seither in der Chirurgischen Universitätsklinik bei Herrn Prof. Dr. E. Rehn Chirurgie studiere.

An dieser Stelle sei Herrn Prof. Dr. E. Rehn für die Überlassung des Themas und seine wertvollen Ratschläge und Herrn Privatdozent, Oberarzt Dr. H. Killian für seine Anleitung der beste Dank ausgesprochen.